Coxitis fugax?

Rheumatoide Arthritis?

Septische Arthritis?

Trauma?

Osteomyelitis?

Leukämie?

Morbus Perthes?

Arthralgie nach Purpura Schönlein-Henoch?

Enteroarthritis nach Salmonellen,Yersinia,

Lyme-Arthritis? und ??????????????

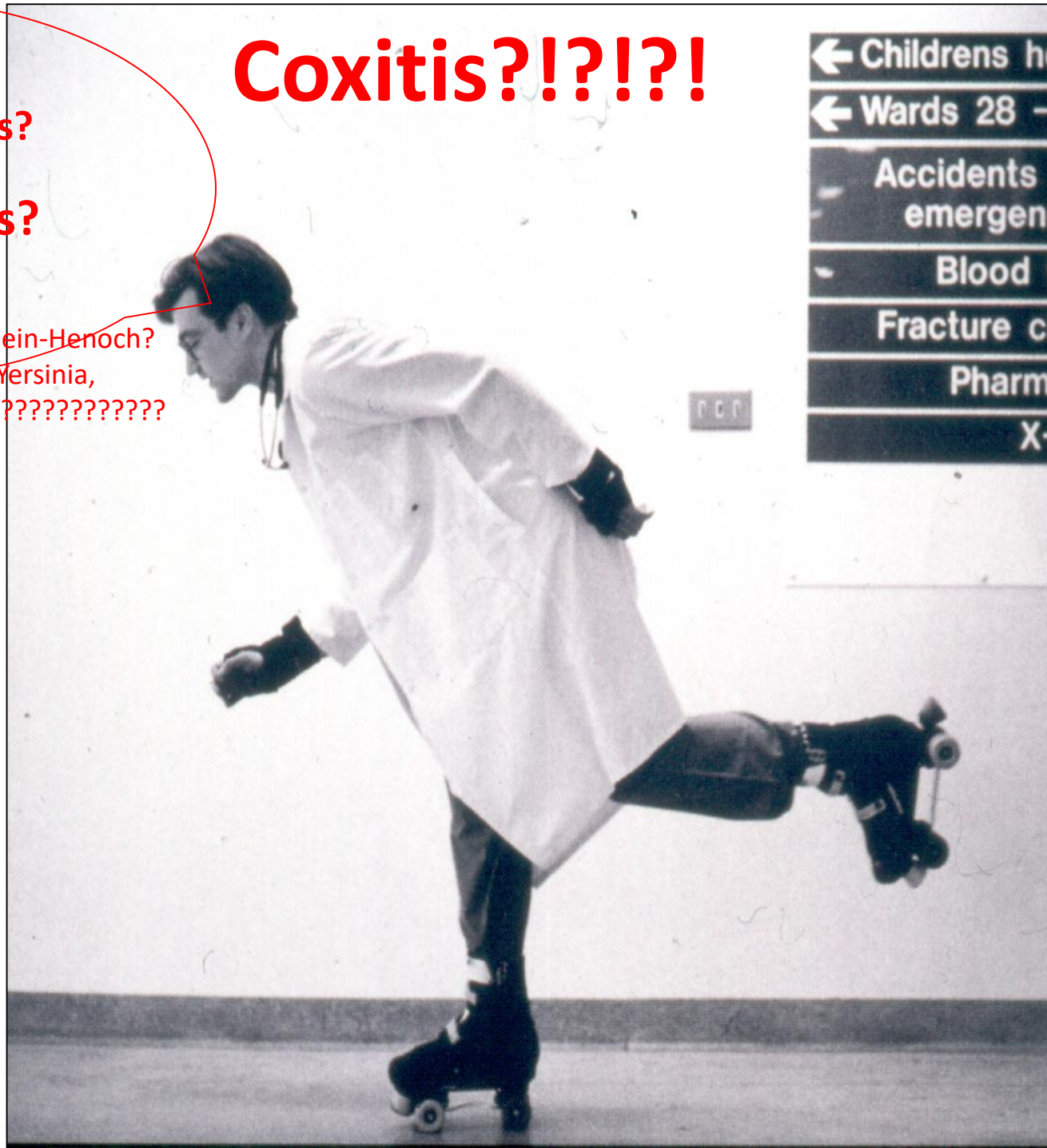

In der Sprechstunde:

Beinschmerz!
(oft akut)

Gangauffälligkeit (Gehunlust/-verweigern)
Hinken einseitig, Auswärtsgang

DD Hüftschmerz/Hinken

Entzündlich:

Transiente synovitische Arthritis

Reaktiv bei viralem Infekt

Synovit. Reaktion bei Perthes

Borreliose

Juv. Arthritis

Ankylosing spondylitis

Infektiös:

Septische Arthritis, Osteomyelitis

Entwicklung/erworben:

Hüftdysplasi**e,** Perthes, ECF, Trauma

Neurologisch:

Guillain-Barre

Neoplastisch:

Gutartige Knochentumoren

- Osteoidosteom
- Osteoblastom
- Eosinophiles Granulom

Maligne Knochentumoren

- Osteosarcom
- Chondrosarcom
- Ewing sarcom

Metastatisch

- Neuroblastoma
- Lymphoma

Hämatologisch

Leukämie

Transiente synovitische Coxitis
Coxitis fugax („Hüftschnupfen“)



Häufigste Ursache für kindlichen Hüftschmerz,
v. a jüngere Kinder (3 - 8 Jahre)

Selbstlimitierende, **sterile** entzündliche Erkrankung mit Gelenkerguss, unklare Genese

Gutartig, keine Residuen zu erwarten

Erstbeschrieb 1892 von Lovett und Morse
(A transient or ephemeral form of hip disease, Boston Med. surg. Journal)

Inzidenz: 0,2%/Jahr aller Kinder zwischen 1 und 13 Jahren
Pro Kind ca 3% Chance, in diesem Zeitraum daran zu erkranken
Rezidivrisiko ca 4% (Landin et al, 1987, JBJS)

Wichtigster Punkt: zu differenzieren von anderen Hüfftaffektionen,
die sofortiger weiterer Abklärungen/notfallmässigen Handelns bedürfen

Aetiologie

....-schnupfen?

Unbekannt
oft in Folge einer Erkrankung oberer Luftwege,
Zusammenhang damit nicht nachgewiesen,
auch nicht mit bakterieller oder viraler Aetiologie

Erhöhter Level von Proteoglycan Antigenen bei Coxitis fugax und Septischer Arthritis nachgewiesen (ohne nachgewiesene Relevanz)

Klinik

Akutes Hinken, aus voller Gesundheit
Gehverweigerung, oft morgens beim Aufstehen
Kind unlustig, aber nicht „krank“, kaum je geringes Fieber
Knaben : Mädchen 3-4x häufiger betroffen, zw .4-10 J,ø 6 J

Hüftbeweglichkeit leicht eingeschränkt (Schmerzblockierung)
Betroffenes Bein wird flektiert gehalten
Oft nur Stunden später Symptomatik geringer

Coxitisshinken

Diagnostik

Diagnosestellung durch „Ausschluss“!

US: verbreiterter „Kapselabstand“ (bei fehlendem Erguss andere Ursache suchen!) Kopfkerngrösse, regelmässige Rundung (DD M.Perthes)
Kapselverdickung weist auf chron. Prozess
Echogenität Erguss – Sepische Arthritis?

Labor: LC, BSR, CRP diskret erhöht

Röntgen: ev. verbreiterter Gelenkspalt, Kapselschatten

Ultraschall Hüfte

Hüftultraschall Ergussdiagnostik

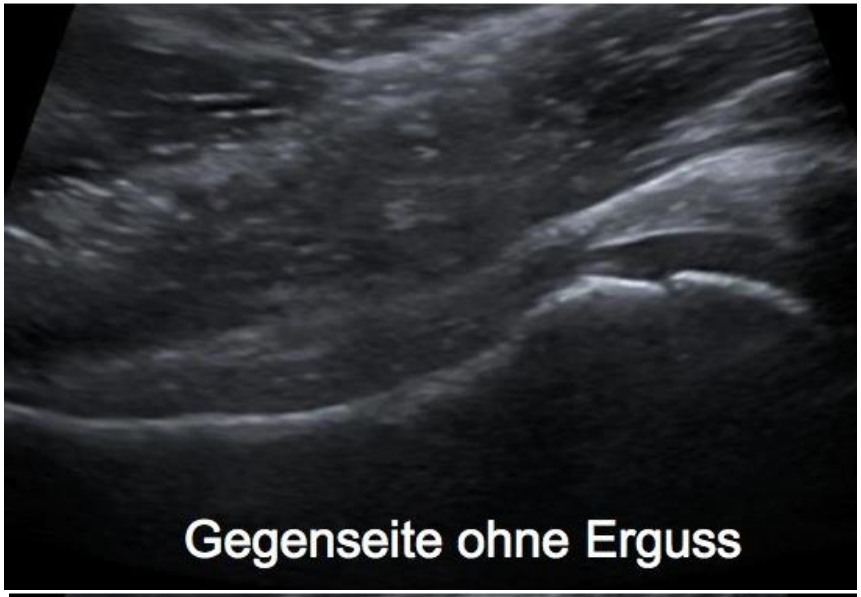

i.R **immer verfügbar**,
rascher als Rö,
sowieso als MRI

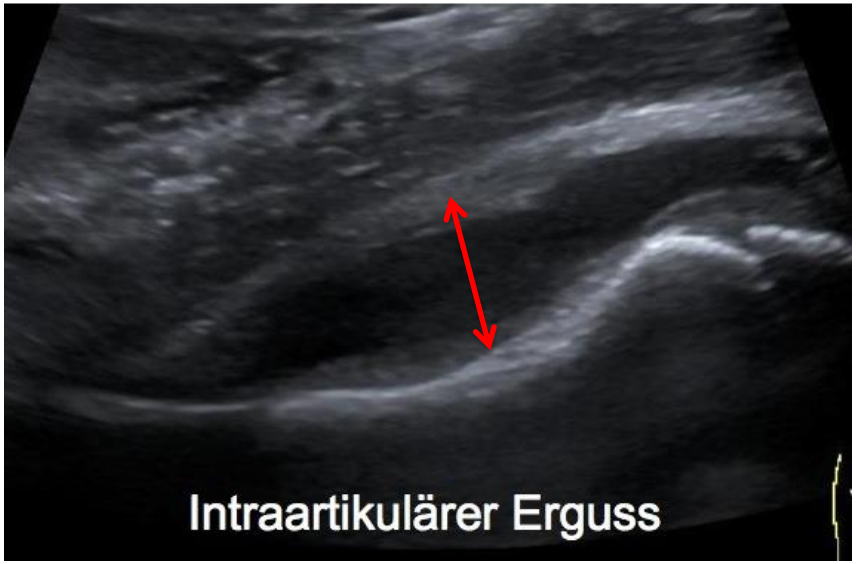

Echogenität des
Ergusses zur DD Eitrige Arthritis

Röntgenbild (wenn überhaupt!) _____

Weichteil-/Kapselschatten im Röntgenbild, Gelenkspaltbreite

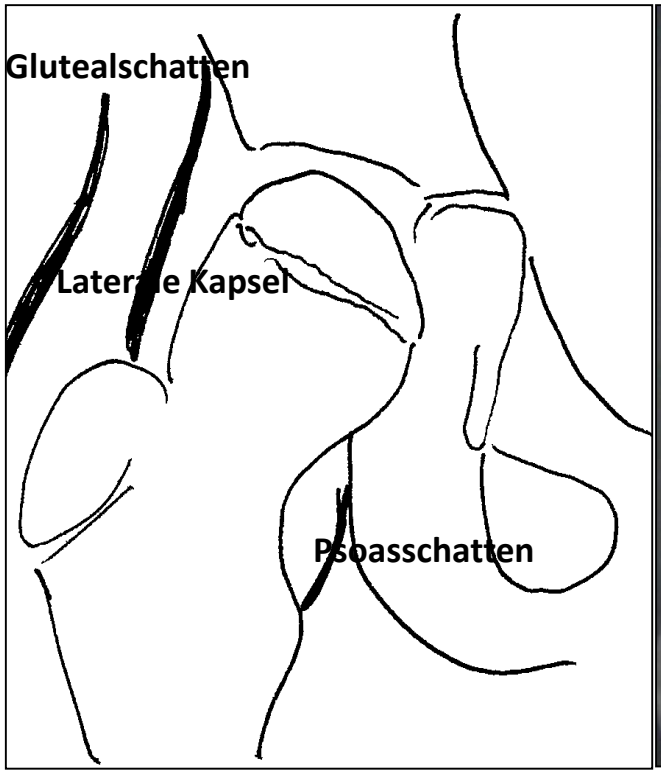

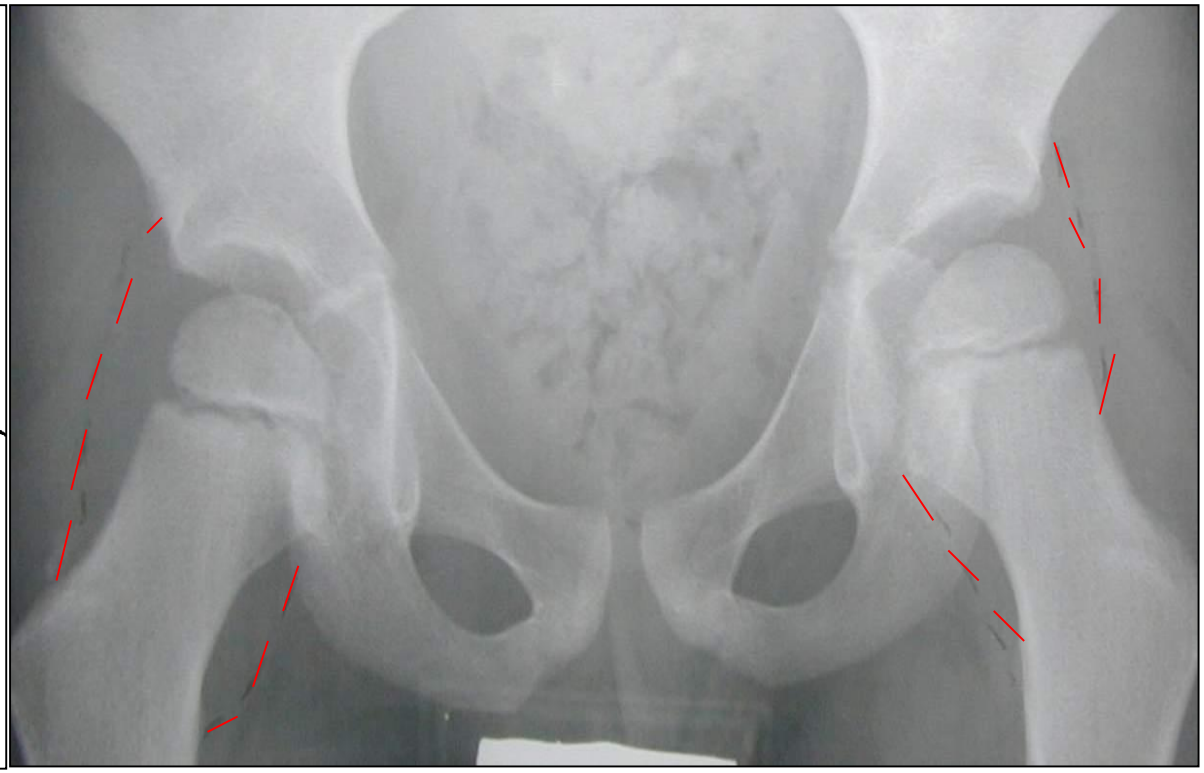

erst nach ca 14 Tagen radiolog. Veränderungen im Rö sichtbar bei ossär pathologischem Prozess!
zu beurteilen Kopfform,-struktur, Epiphysenfuge, Metaphyse, Kortikalisdicke

Therapie

Hüftpunktion nur im Zweifel
(Ausschluss septische Arthritis),
Entlastungspunktion nicht nötig

„Hausschonung“

NSAR
Hospitalisation nur im Zweifelsfall
(Infektverdacht, Eltern)
Extensionsbehandlung vollständig aufgegeben

Information an Eltern! (Symptomverschlechterung Hinweis auf Infekt,
Verzögerter Besserungsverlauf VD chron. entzündliches Geschehen)

Therapie übriger „Coxitiden“/Hüftschmerz diagnosebezogen

Verlauf / Prognose

Gehunlust, -verweigerung, 1 – 2 Tage,
Hinken 1 – 2 Wochen

US-Erguss bis 2 Wochen in 73% (Miralles et al, Sonography of the painful hip in children, 500 consecutive cases; Am.J.Roentg.,1989)

I.d.R keine negativen Folgen
Ischämie (durch erhöhten intracapsulären Druck? - Synovitis bei beginnendem Morbus Perthes?)

Weitersuchen, wenn Symptompersistenz!

zB DD Rheumatoide Coxitis

± schleichender Verlauf über mehrere Wochen (> 6 Wo)
ein- oder doppelseitige Hüftbetroffenheit

Hüftschmerz, Hinken
± keine Reduktion des AZ
Labor: BSR und CRP erhöht (Rheumafaktoren?)

Im US ± echofreier, ausgeprägter Erguss, Kapselverdickung (chron. Prozess)

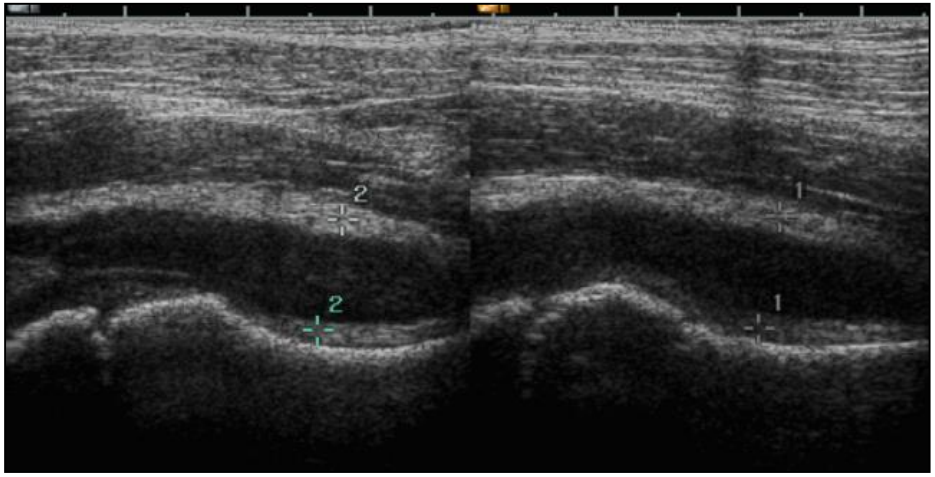

Nur Coxitis?

5 Faktoren zur Unterscheidung Transiente Coxitis – Septische Coxitis

1. Fieber > 38,5°
2. CRP >20mg/L
3. BSR >40 mm/h
4. Fehlende Belastung des Beins/Entlastung, Schonung
5. Leukozyten >12000/mm^3

Wahrscheinlichkeit für Sept. Coxitis bei	1 Faktor	37.7%
	2 Faktoren	62.4%
	3 Faktoren	82.6%
	4 Faktoren	93.1%
	5 Faktoren	97.5%

M.S Caird et al, JBJS 2006

Septische Coxitis

Mindestens 2 x häufiger als akut hämatogene Osteomyelitis

Wobei: aus einer septischen Coxitis kann sich eine Osteomyelitis entwickeln!!

In 70% Kinder zw. 1 Mt und 5 Jahren betroffen, davon 50% < 2 Jahre

Hüfte in 41% aller eitrigen Arthritiden betroffen (Knie 23%)
In 94% nur 1 Gelenk betroffen (Jackson MA et al, 1982)

DD mit transienter und reaktiver Coxitis nicht immer einfach

Erreger Staphylokokken (-85%), Streptokokken, Staph.epidermidis
Pneumokokken, (Hämophylus influenzae)

Septische Coxitis

Anamnese

+/- akuter Beginn

vorausgegangene Erkrankung?
-Infektion der oberen Luftwege?
-Tonsillitis?
-Gastrointestinale Probleme/Durchfall?

Fieber?
schläfrig, trinkunlustig (Neugeborenes)
„mudrig“, reizbar, weinerlich
Schreien beim Wickeln
Hinken, Gehunlust?, Gehverweigerung
Trauma („Bagatelltrauma“)

Septische Coxitis

Klinische Untersuchung

Symptome und Krankheitszeichen altersspezifisch!
-Neugeborenes
-Kleinkind (bis Gehbeginn)
-älteres Kind

krankes Kind!
weinerlich (Schreien b. Wickeln)
Fieber
Starke Schmerzen
Pseudoparese des Beines
Gelenkschwellung?

Klinik

Hinken
Hüftschmerz
Schonen, Vermeiden der Beinbelastung
Hüftbeugung, ev. Aussenrotation
Knieschmerz

Hüftflexion/Aussendrehstellung des Beines

eingeschränkte Innenrotation

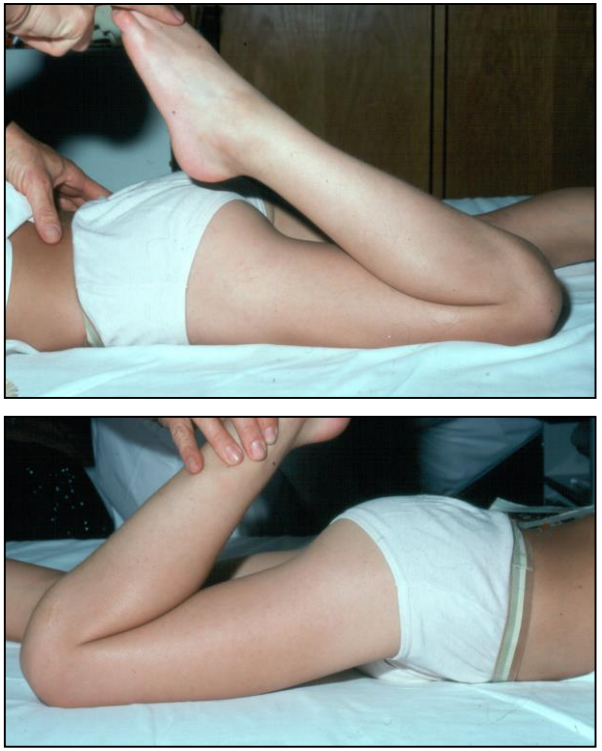

positives Rectuszeichen

Septische Coxitis

Diagnostik

Labor - BB Lc >12 000/mm3 (meistens!)

- BSR mind. 40mm/h
  (Max. innerhalb 3-5 d,
  Normalisierung innerhalb 3-4w)
- CRP bereits nach 6 Std erhöht
  (Max. innerhalb 50Std,
  Normalisierung innerhalb 7 d)
- Blutkulturen
- ev. PCR
- Serologie
- Titerbestimmung (AST u.a)
- Rheumafaktoren

Punktion Weichteile, Knochen, Gelenk - Erregersuche**!**

Septische Coxitis, akut hämatogene Osteomyelitis

Pathogenese Bacteriämie!

direkte Inokulation von
-angrenzendem Knochen
-penetrierender Verletzung
-Furunkel/Abszess

Monoarticulär

Hämatogene Inokulation
-ausgehend von Focus (Haut,Ohr,etc)
-Teil einer Systemerkrankung
(Pneumonie, Meningitis,Zellulitis)

Mono- oder polyartikulär

Inokulation
in subsynovialen Kapillarplexus

↓

Proliferation der Bakterien
und Uebertritt in Gelenkraum

↓

Einwanderung von Granulozyten

↓

Proteolytische Enzyme (Kollagenasen+Proteasen)

↓

Enzymatische Degradation des Knorpels

Pathophysiologie der Infektausbreitung

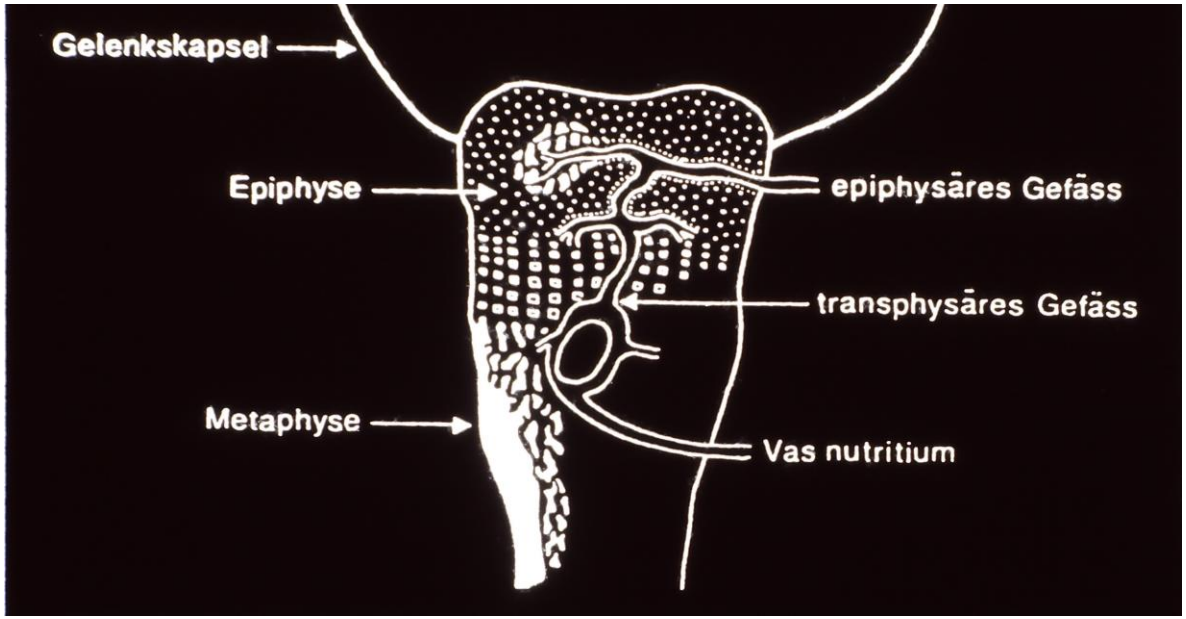

Neugeborenes, bis 18 Mte

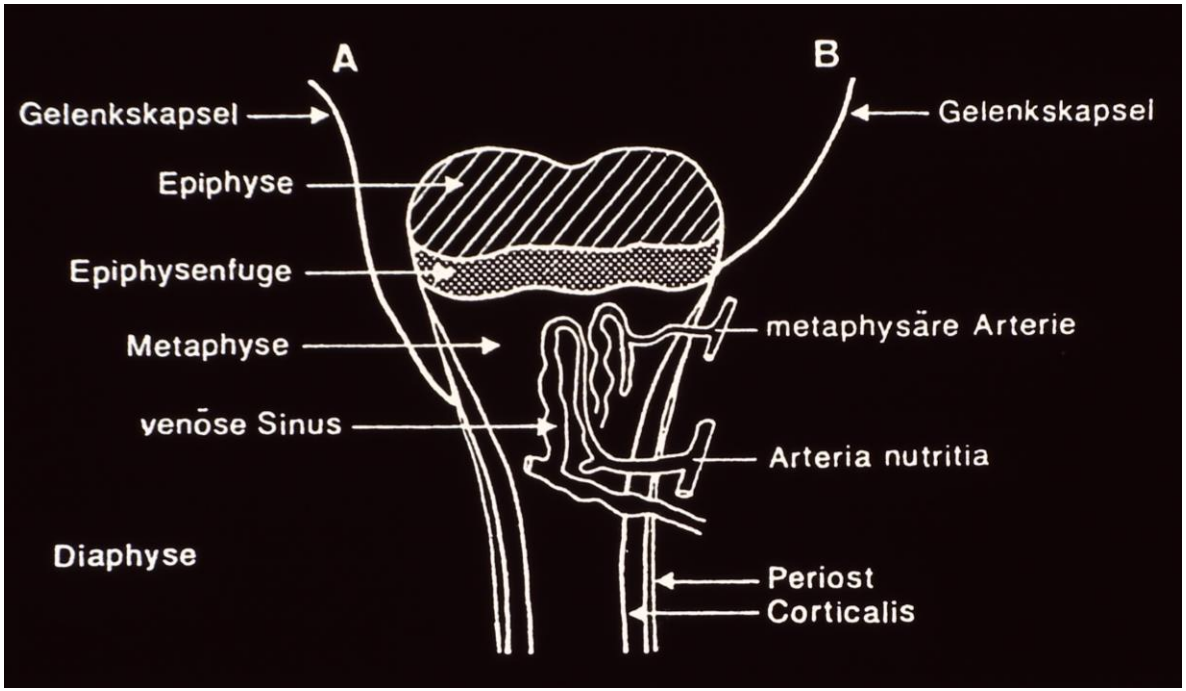

Kinder und Jugendliche

Erregerspektrum, abhängig vom Alter, von Risikofaktoren

Altersgruppe	**Erreger**
Neugeborene, bis 8 Wochen	**Staph.aureus**, Streptococcen Enterobact., Candida βStreptococcen, E.coli, Klebsiella
Kleinkinder 2 – 18 Monate	**S.aureus**, Strepto.pneumonia, Kingella kingae, Haem.infl, wenn nicht geimpft
Kinder 18 Mte – 3 Jahre	**S.aureus**, **K.kingae**, S.pneumoniae, N.mening.
Kinder 3 J – 12 Jahre	**S.aureus**, Gruppe A βhämolys. Streptoc.
Jugendliche 12 J – 18 Jahre	**S.aureus**, Gruppe A βhämolys. Streptoc N.gonorrh.
Sichelzellanaemie Stichverletzung (z.B Fuss)	Salmonellen, **S.aureus**, S.pneumon.,Pseudom.aerug **S.aureus**

Erregerspektrum, abhängig vom Alter, von Risikofaktoren

Altersgruppe	**Erreger**	**Antibioticaauswahl**
Neugeborene, bis 8 Wochen	**Staph.aureus**, Streptococcen Enterobact., Candida βStreptococcen, E.coli, Klebsiella	Penicilline, Cefotaxime, ev. plus Gentamycin
Kleinkinder 2 – 18 Monate	**S.aureus**, Strepto.pneumonia, Kingella kingae, Haem.infl, wenn nicht geimpft	Penicilline, Oxacillin, Cefazolin
Kinder 18 Mte – 3 Jahre	**S.aureus**, K.kingae, S.pneumoniae, N.mening.	Nafcillin, Oxacillin, Cefuroxim
Kinder 3 J – 12 Jahre	**S.aureus**, Gruppe A βhämolys. Streptoc.	Nafcillin, Oxacillin, Cefazolin
Jugendliche 12 J – 18 Jahre	**S.aureus**, Gruppe A βhämolys. Streptoc N.gonorrh.	Nafcillin, Oxacillin, Cefazolin Ceftriaxone, Doxycyclin
Sichelzellanaemie Stichverletzung (z.B Fuss)	Salmonellen, **S.aureus**, S.pneumon.,Pseudom.aerug **S.aureus**	Ceftriaxon Ceftazidim, Piperacillin-Tazobactam+Genta

Bildgebung

Ultraschall

Röntgen

MRI

CT

(Skelettszintigraphie)

Ultraschall

Ultraschall (Punktion)

von ventral, **beim Säugling auch seitlich**
(Lateralisation, Luxation durch Erguss!)

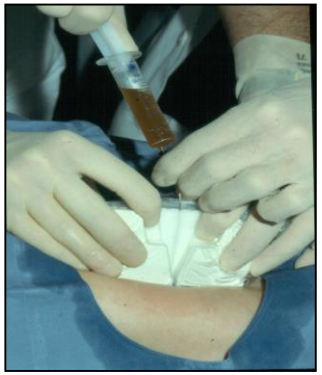

Punktion US-gesteuert

(Nur die Punktion kann die sept. Arthritis ausschliessen, Erregersuche!)

Punktat:	Normal	< 200 Lc/ml
	transiente und reaktive Coxitis	5-15000 Lc/ml
	septische Arthritis	18-22000 Lc/ml (altersabhängig) Polymorphe >75%
	rheumat.Fieber,Monarthritis	10-80000 Lc/ml Polymorphe 50-75%

(Bennet,Namnyak 1992, Morrissy 1998)

Röntgen Beckenübersicht, ev. 2. Ebene

D.C 1983 2 Jährig

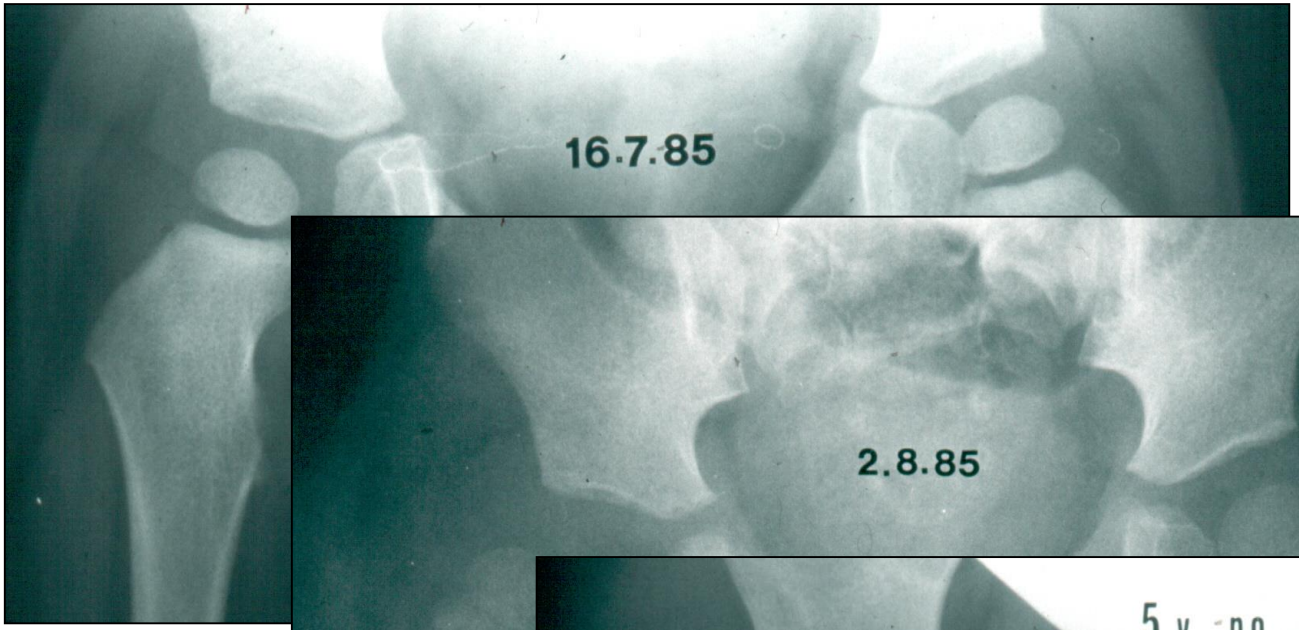

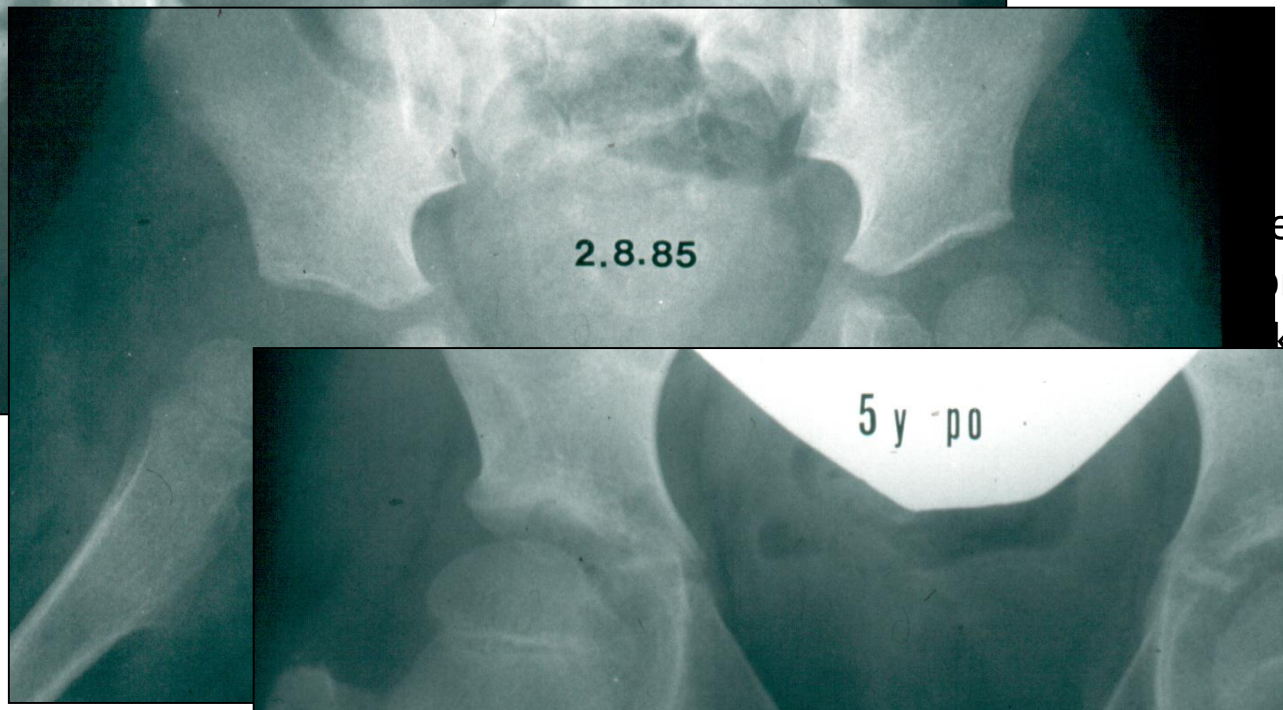

en/-distension
reite
ktur Metaphyse

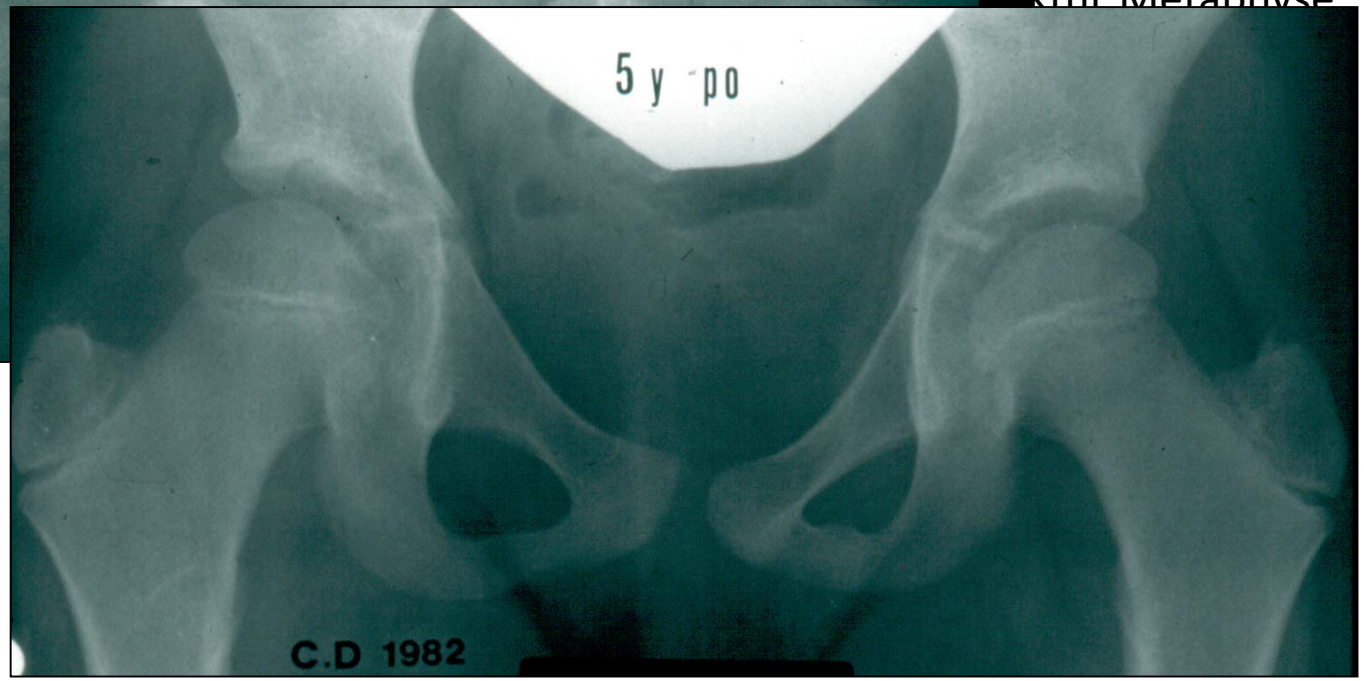

Therapie

Antibiotica

Punktion alleine ist keine Therapie!
Arthrotomie/Gelenkspülung (arthroskopisch?)
Débridement bei Osteomyelitis



Prinzip der Antibiotica-Therapie

AB durchdringt infiziertes Gewebe
Genügend hoher Spiegel in Knochen und Eiter, um infektiöses Geschehen zu stoppen

Dosierung
± 2-3 x höhere Dosierung, damit SerumTiter bakterizid

Applikation
iv, bis klinisch und labormässig Ansprechen auf Therapie (va CRP, ev Lc (3 – 21 Tage)

orale AB, wenn Klinik und Labor ± normal
wenn passende orale Form der AB
wenn Compliance für orale Einnahme gewährleistet (≈ 3 Wochen) Total ca 6 Wochen

CRP reagiert innert Tagen, damit sicherer Verlaufsparameter; BSR erst über Wochen

Wenn ϕ signifikante Besserung, auch nicht labormässig:
ev. zu wenig spezifisches/falsches AB?
Rö, MRI wiederholen

Verpasste septische Coxitis ➔ Osteomyelitis

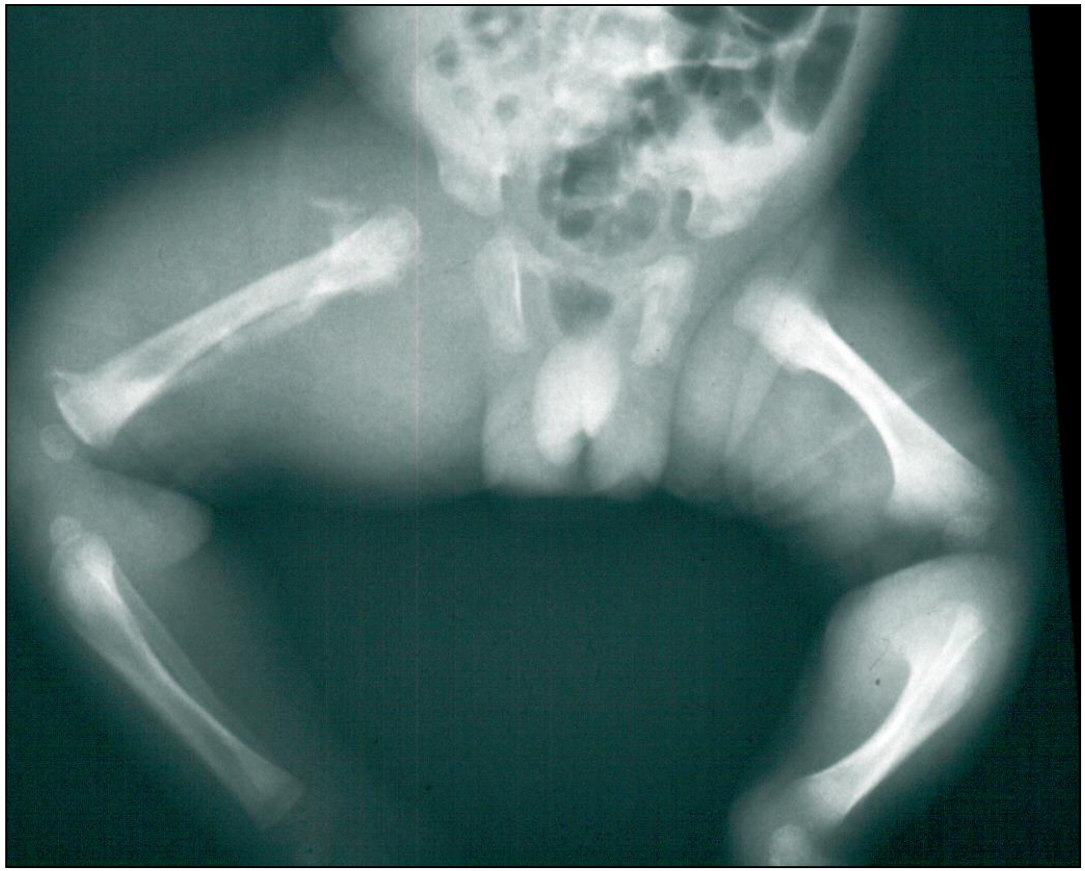

G.G, 23.12.91 10 d

Verpasste septische Coxitis ➔ Osteomyelitis

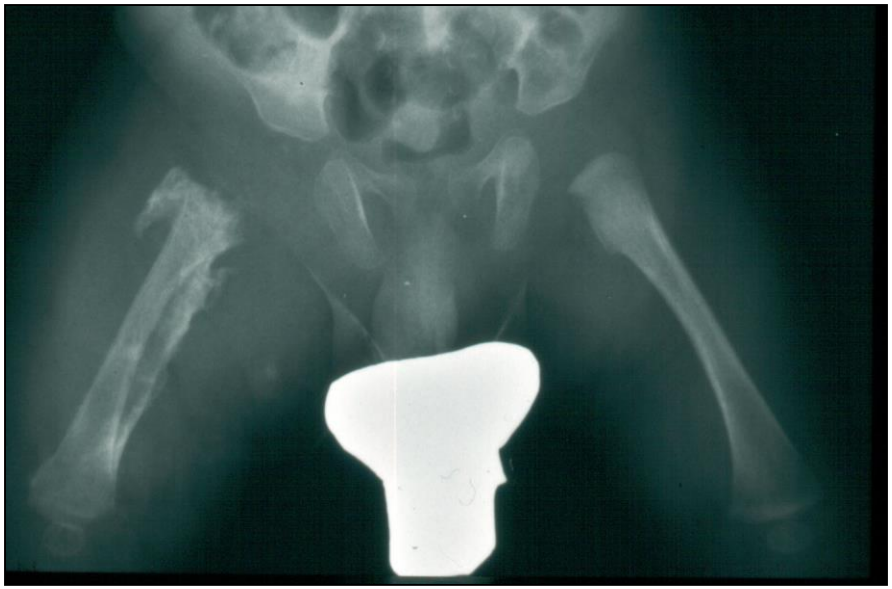

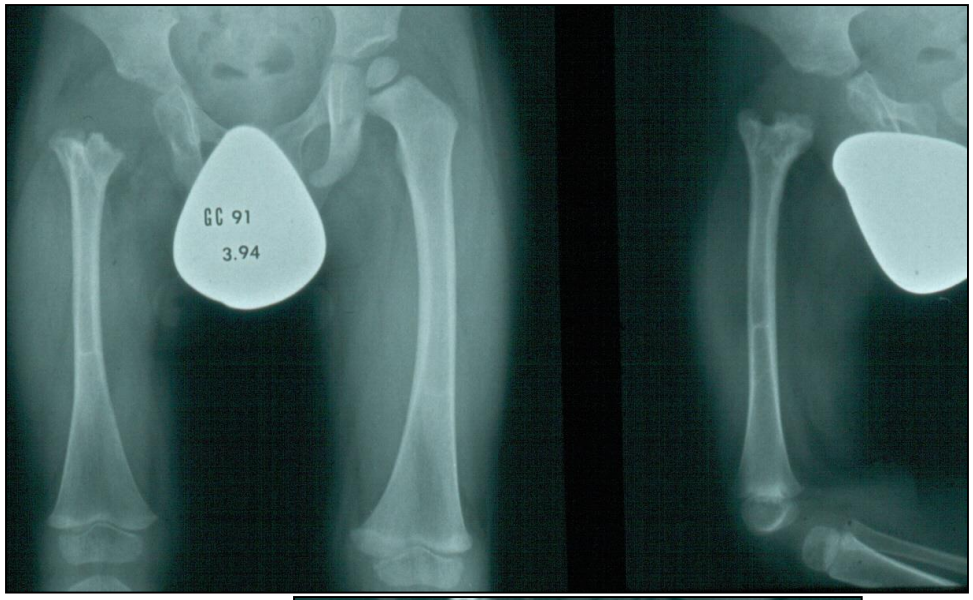

G.G, 23.12.1991 3 Mt

3 J

Hoffentlich so nicht! Früherfassung ist alles!!

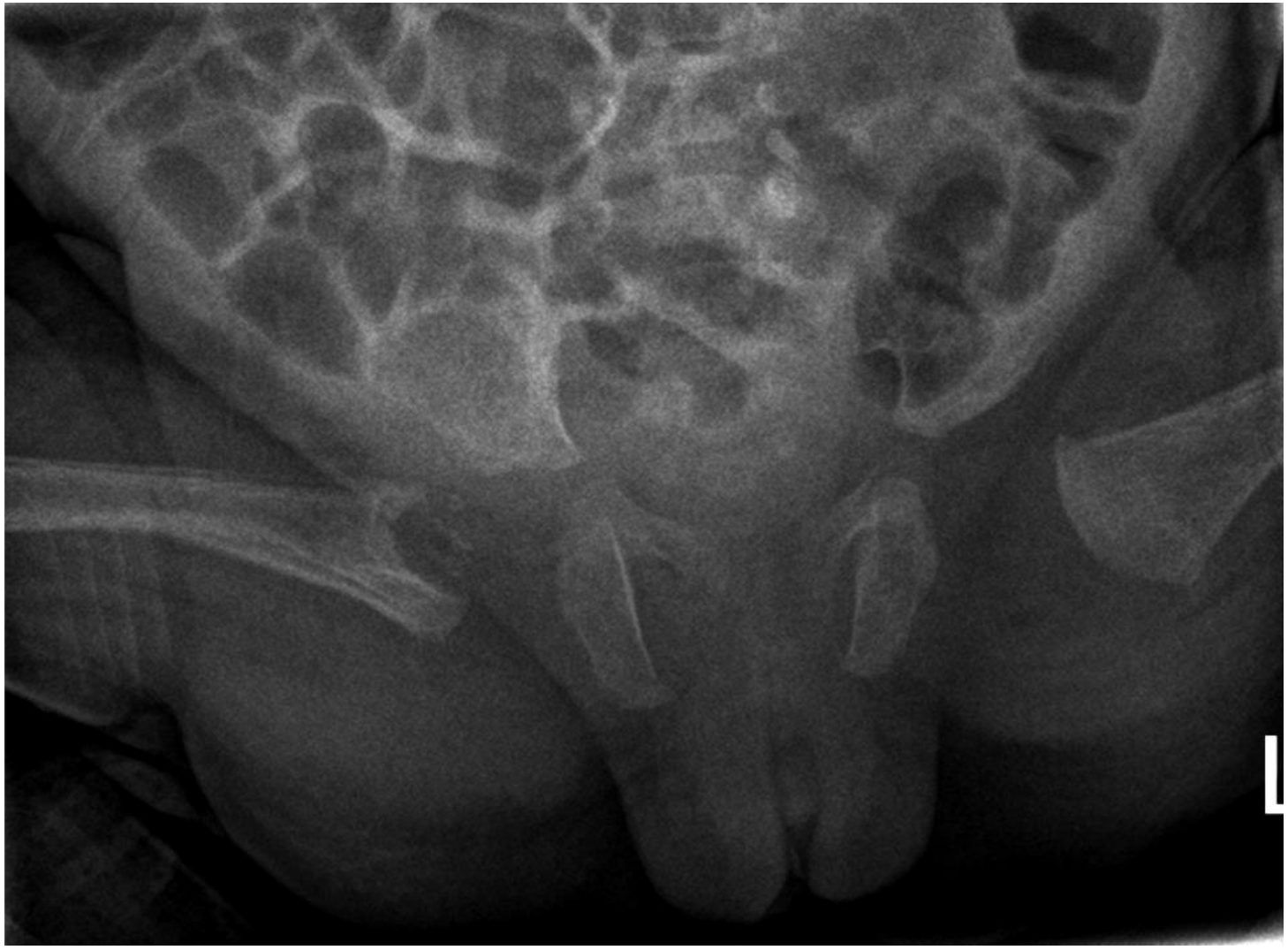

8 Wochen, als FG auf Neo, **Functio laesa erst bei Austritt festgestellt!**

Formen der Osteomyelitis

4 Hauptformen, basierend auf zeitlichem Auftreten, klinischer Symptomatik und Ansprechen auf Therapie:

- **Akut hämatogene Osteomyelitis**
- subakute Osteomyelitis
- Chronische Osteomyelitis
- Chronisch rezidivierende multifocale Osteomyelitis

Klinische Unterklassifizierung, basierend auf Alter (Erkrankungsbeginn)

- Neugeborenen Osteomyelitis
- Kinder
- Adoleszente

Anamnese, Klinik prinzipiell wie bei sept. Arthritis

Diagnostik:

Labor, Bildgebung

Rö	Knochenstruktur metaphysär, Lyse, Demineralisierung Periostschalenbildung
US	zu beurteilen prox. Femur, ganzes Becken, lumbale WK (Weichteilschatten) Kapsel, Korticalis, Periostabhebung - Abscessbildung
MRI CT Ev Scinti	Suche nach anderer Lokalisation Becken (Acetabulum, Os ileum, Os ischium) ISG, LWS Multilokulärem Befall Tumoren Muskulatur (z.B Psoas)

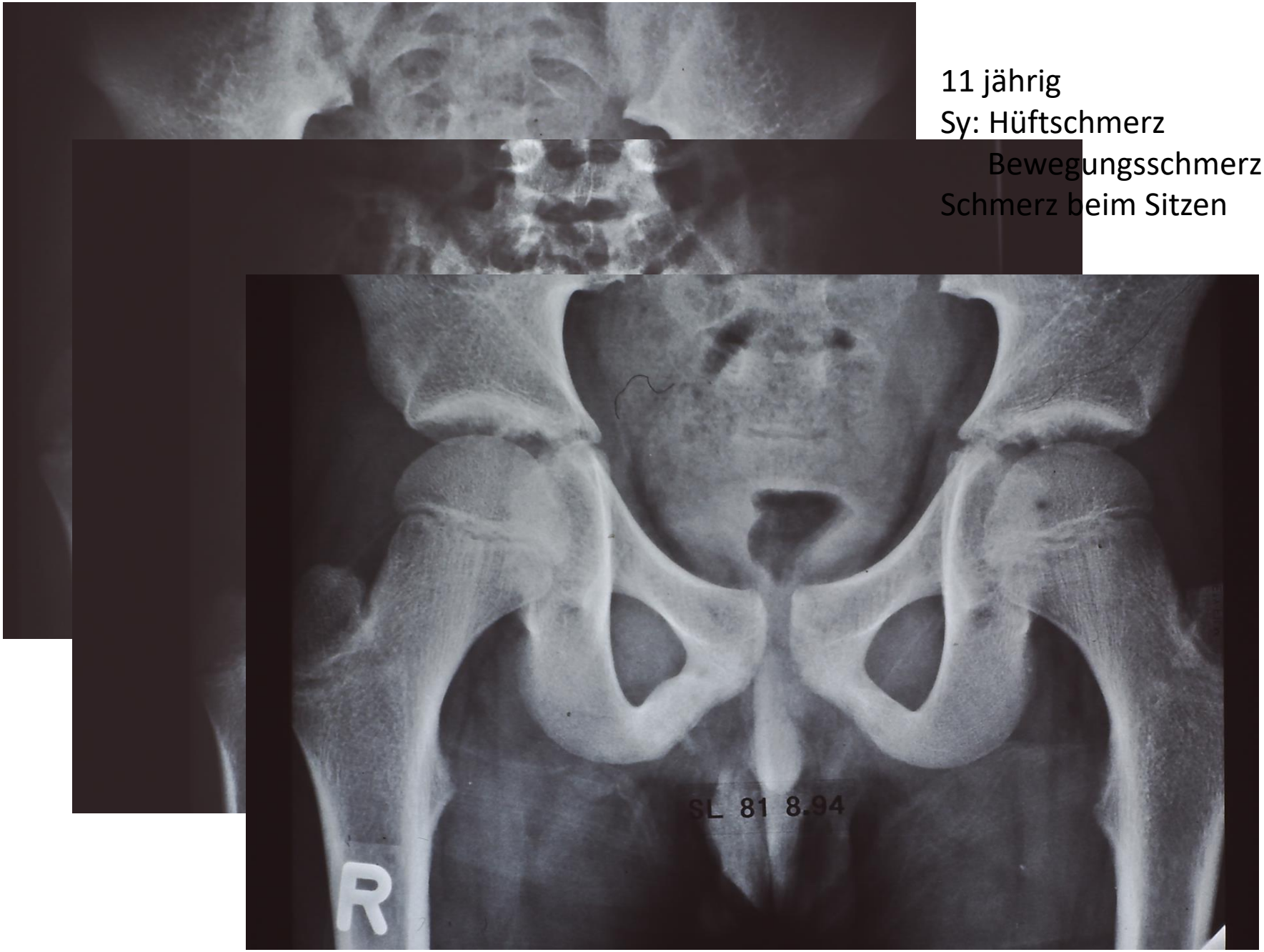

11 jährig
Sy: Hüftschmerz
Bewegungsschmerz
Schmerz beim Sitzen

Skelettszintigraphie

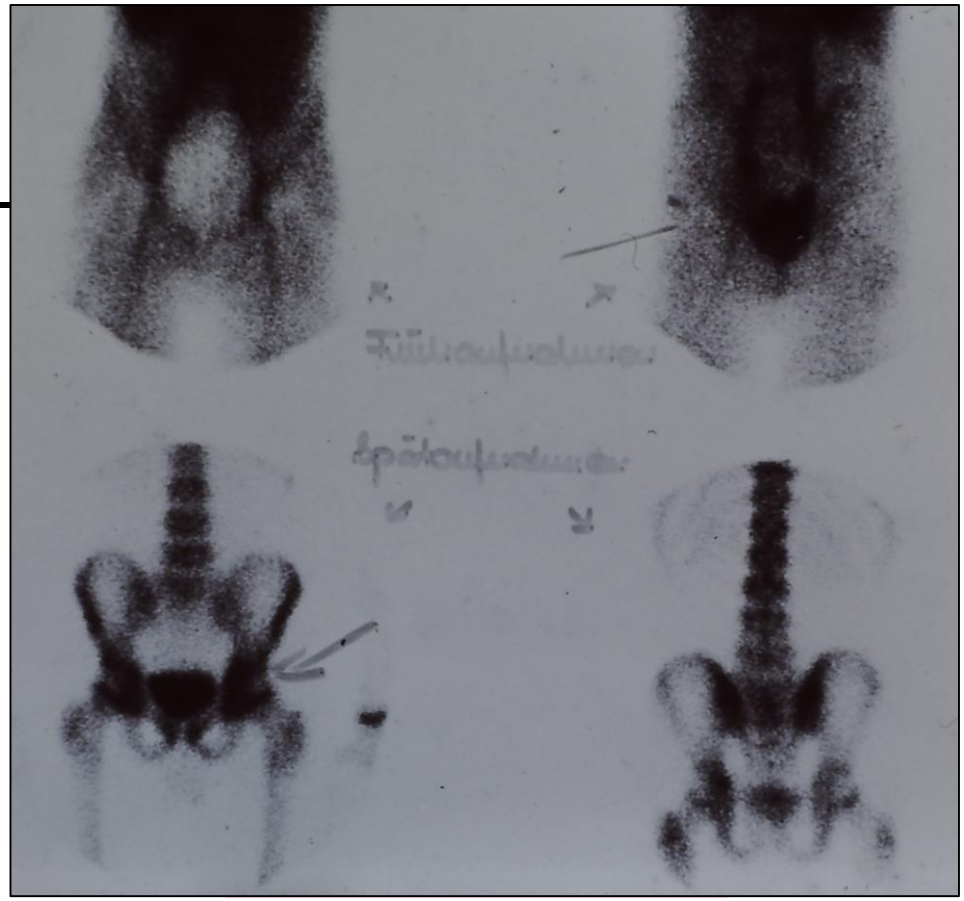

Indikationen: **unklare** Hüftaffektion

Herdsuche bei VD multilokulärer Infektbefall)

VD Rheumatologische Coxitis

(Betroffenheit anderer Gelenke, Knochen)

MRI

Genaue Lokalisierung
Flüssigkeit im Gelenk
Knochenödem/Knochendefekt (Lyse)
Subperiostaler Abszess
Trauma, Ermüdungsfraktur

Insbesondere auch DD Knochentumor
(benigne und maligne, Trauma)

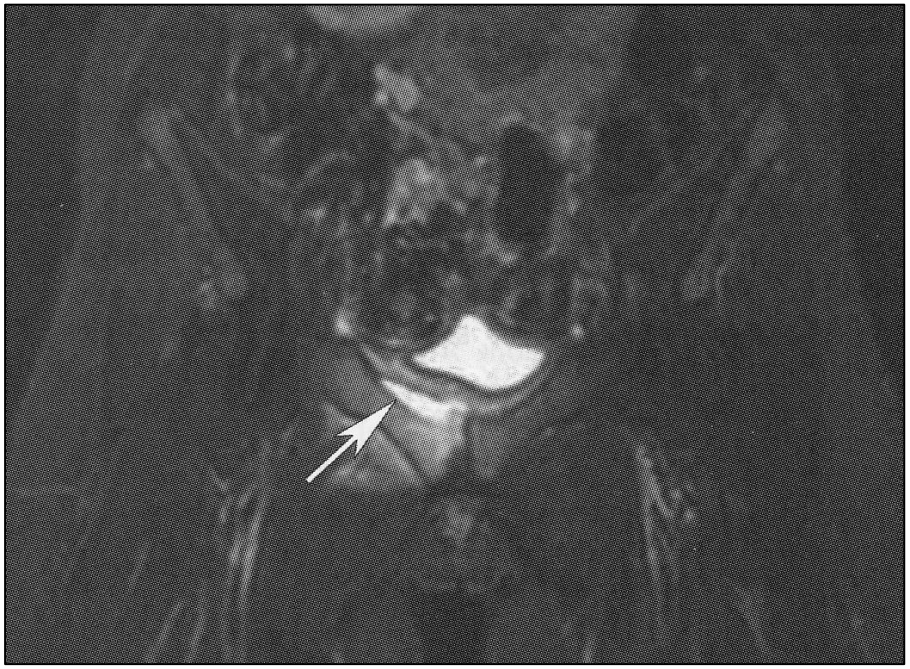

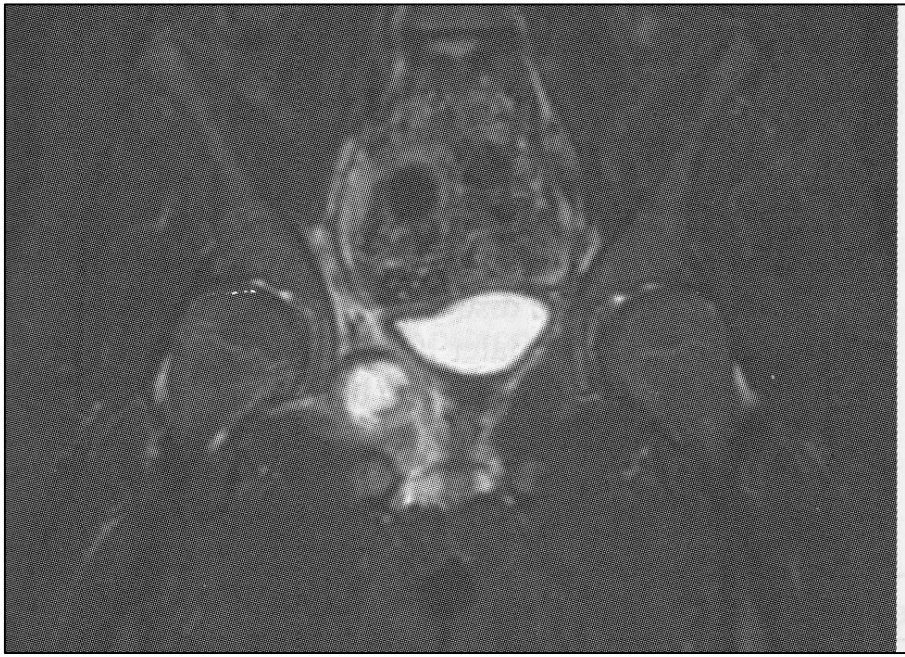

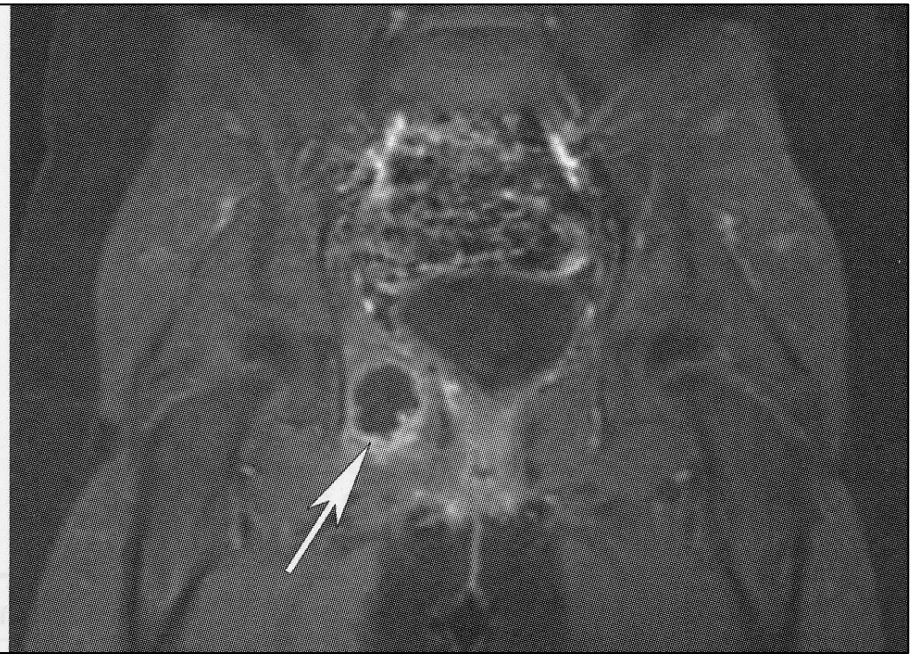

15 J Knabe,
vor allem Nachtschmerz während 3 Monaten

Rö Lyse im prox.Femurschaft

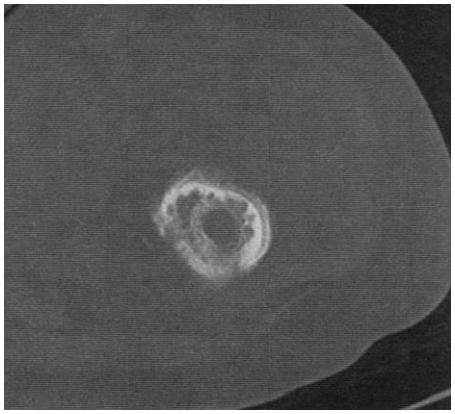

CT prox. Femurschaft corticale Erosion, Periostreaktion

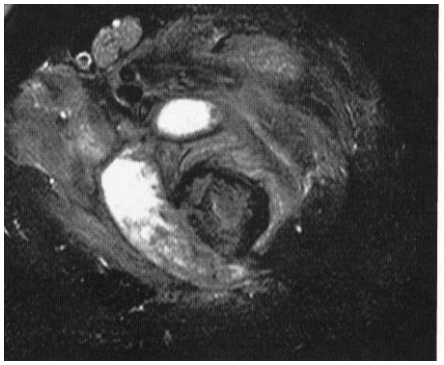

MRI diffuses Marksignal, Flüssigkeitsansammlung am Knochen (Abszess)

Therapie der akuten hämatogenen Osteomyelitis

Konservativ: im Frühstadium möglich nur
Antibiotische Therapie – breit/erregerspezifisch
Ruhigstellung, Entlastung

Operativ: Abscessspalten
Debridement von Pus und Granulationsgewebe
Corticalis anbohren, fenestrieren (schon früh
bei Infekt prox.Femur, wegen hohem Risiko
für sept. Arthritis, avaskuläre Nekrose) (Danielson LG et al 2002)
Markraum entlasten
Gelenkspülung, Arthroskopie?



Komplikationen Septische Coxitis, Osteomyelitis

Chronische Infektion (bis 17%!)
Avasculäre Nekrose
Wachstumsstörung
 (Coxa magna,
Schenkelhals-Verkürzung)
Generalisierter Infekt (Sepsis)

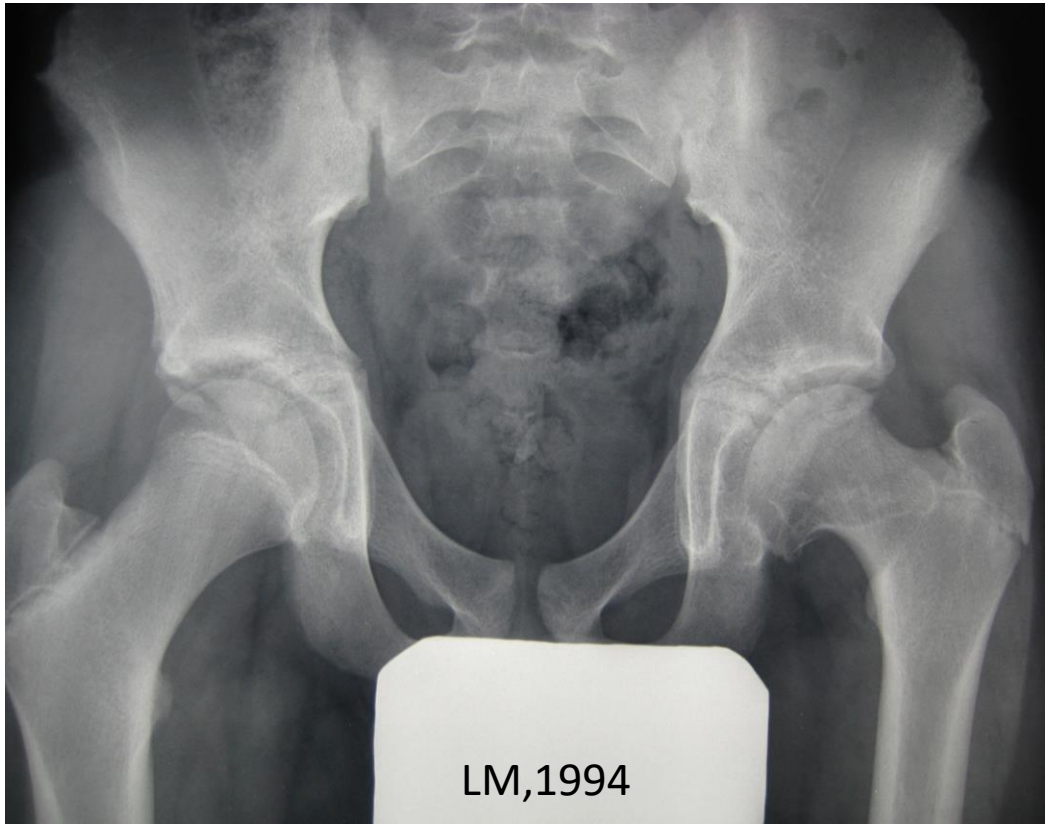

Folgenschwerste Komplikationen bei sept. Coxitis,
wenn gleichzeitig Osteomylitis und/ oder
Therapiebeginn später als 5 Tage nach Erkrankung (Chen et al, 2001)

Verpasste Osteomyelitis

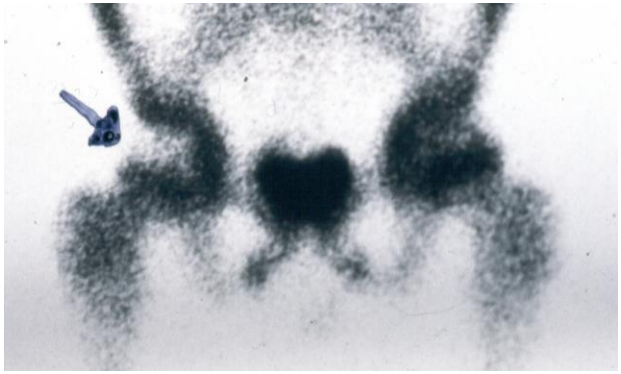

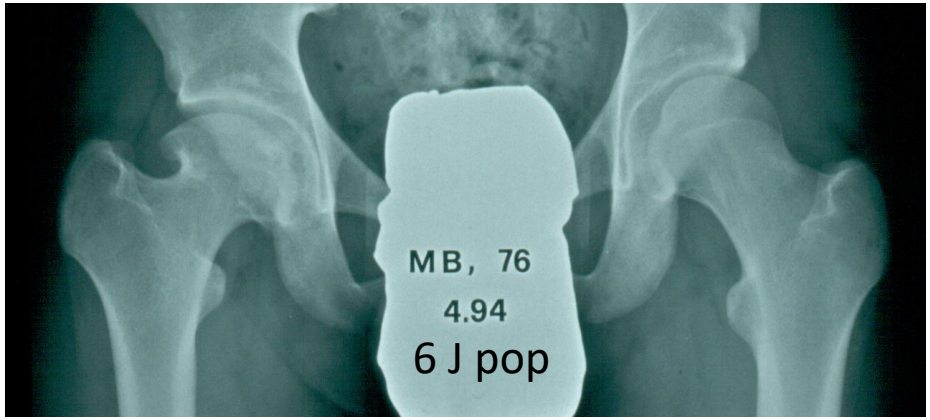

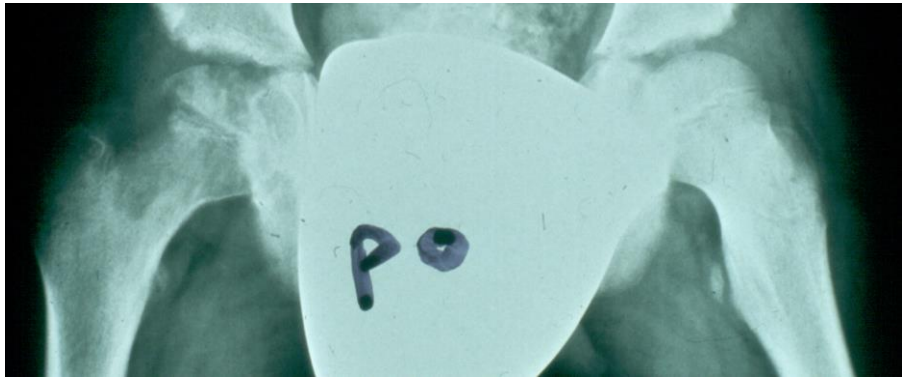

Guidelines Septische Arthritis/Osteomyelitis

Zugang:

Anamnese
Sorgfältige klinische Untersuchung – Kinder fragen, wo‘s weh tut!!
Labor Diff.BB, BSR, CRP, Blutkulturen
Ultraschall, ev. incl. Punktion (auch lokal Weichteile)
Ev. Scinti
Ev. CT, ev. incl. Punktion, Biopsie
Ev. MRI
Ev. Biopsie

Antibiotische Therapie erst **nach** Erregersuche
Breite Abdeckung, falls möglich Erregerspezifisch

Septische Coxitis / Osteomyelitis

Therapieprinzip

Je früher, desto besser!
und:
Nur die **enge Zusammenarbei**t zwischen Kinderarzt/
Hausarzt und Kinderorthopäde/Kinderchirurg hilft mit,
Gelenkdestruktionen und damit Invalidisierungen zu vermeiden!

Zusammenfassung

Transiente Coxitis/Coxitis fugax

häufigste Hüftaffektion beim Kind (Inzidenz 3% nach Landin, 1987)

klinisch diagnostizierbar

harmlos

braucht keine Behandlung

ev. Nachkontrollen

keine Residuen zu erwarten

„Intitialstadium“ für M.Perthes?

Zusammenfassung

Reaktive Coxitiden

Diagnose oft erst nach einer gewissen Zeit zu stellen
(Verlaufsbeobachtung)
Aber idR deswegen keine Negativfolgen zu erwarten

An die verschiedenen Differentialdiagnosen denken!

Therapeutische Massnahmen diagnosegerichtet

Zusammenfassung

Andere Coxitiden Reaktive und Begleitcoxitiden

- M. Perthes

- Rheumatologische Erkrankung

-Trauma
- Osteoidosteom Schenkelhals, Acetabulum
- Beckenosteomyelitis

Verlaufsbeobachtung: „Man hat Zeit
für die Diagnosestellung!“

Zusammenfassung

Septische Coxitis

schwere Erkrankung
diffizile Diagnose, erlaubt keine Verzögerung
Diagnose mit Labor, US, Röntgen
sofortige Gelenkentlastung/
-spülung (Arthrotomie)
Arthroskopie
Antibiotische Behandlung
Defektheilung zu erwarten bei verspäteter Diagnose und/od inadäquater Therapie

Was (im Kopf) bleiben soll:

Coxitis hat viele Differentialdiagnosen!

Und doch: Häufiges ist häufig, Selteneres ist weniger häufig!
(„if you hear hooves behind you, don‘t expect to see a Zebra“)

Der Infekt muss ausgeschlossen
werden -

für alle weiteren Abklärungen bleibt Zeit

Was (im Kopf) bleiben soll:

Denk an die Möglichkeit einer Osteomyelitis, septischen Arthritis!

Behandle:

- früh genug

- agressiv genug

- lang genug

- mit korrekter Nachbehandlung

um Rezidiv, Destruktion, Deformation und eine folgende Invalidisierung zu vermeiden (v.a beim Säugling und Kleinkind!)

Die Coxitis bedeutet eine grosse diagnostische Herausforderung!