Fehlstellungen und deren Behandlungsmöglichkeiten im Wachstumsalter

Hannes Manner

swiss olympic MEDICAL CENTER

SCHULTHESS KLINIK
Muskulo-Skelettal Zentrum
Kinderorthopädie

Wann ist ein Bein „krumm“?

- wenn es der klinische Eindruck vermuten lässt
- wenn die Grenzen der Physiologie überschritten sind
- wenn Fehlbelastungen der Gelenke resultieren
- wenn eine präarthrotische Deformität besteht

In der Praxis

- Analyse im beidbeinig belastenden Stand
- Beschreibung des Intermalleolär- bzw. Intercondylärabstandes
- im Gangbild Beschreibung von funktionellen Einbussen
  - Aneinanderreiben der Knieinnenseiten
  - Zirkumduzieren der Kniegelenke
  - Innen- oder Aussenrotationsgang

Ursachen von Beindeformitäten

- Idiopathisch
- Angeborene Fehlbildungen (Fibulahemimelie, Exostosenkrankheiten…)
- Stoffwechselstörungen (Rachitis, Phosphatdiabetes…)
- Postinfektiös (Arthritis, Osteomyelitis)
- Posttraumatisch

Unsere Aufgabe

- Deformität analysieren
- Handlungsbedarf abschätzen
- präventiv Achsen korrigieren (hauptsächlich in der Jugend)
- Fehlbelastungen / Arthrose verhindern
- Endoprothetiker ärgern

Entwicklung in der frühen Kindheit

2a

3a

4a

SCHULTHESS KLINIK

Persistierende Fehlstellung in der Adoleszenz

Ganzbeinstandaufnahme

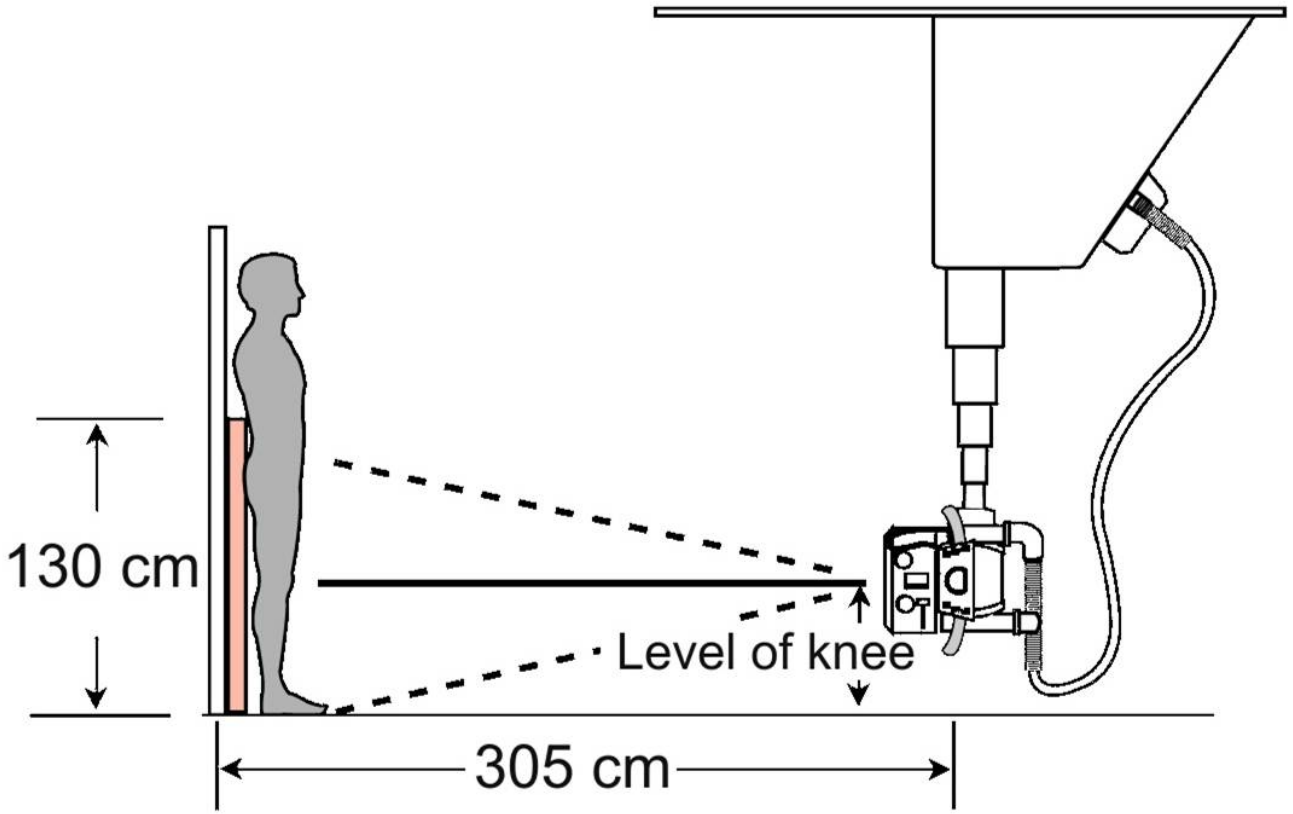

SCHULTHESS KLINIK

Achsenanalyse nach Paley

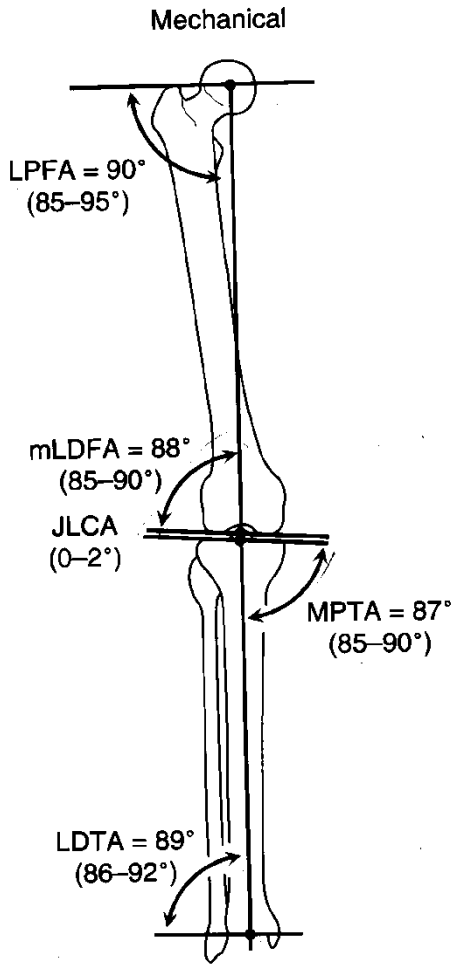

Mechanische Achsdeviation = MAD

MAD normal 3-15mm medial

Beinachse ist normalerweise leicht varisch

Winkelmessungen zeigen die Fehlstellung

Hauptort der Fehlstellung ist lokalisierbar

Fehlstellungen müssen dort korrigiert werden, wo sie lokalisiert sind

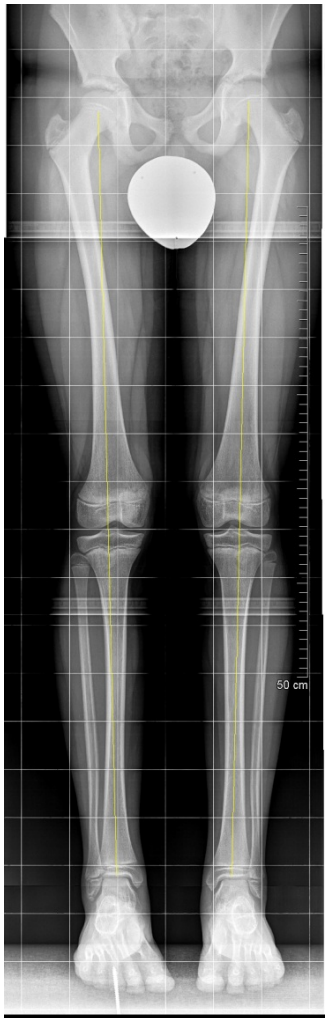
50 cm

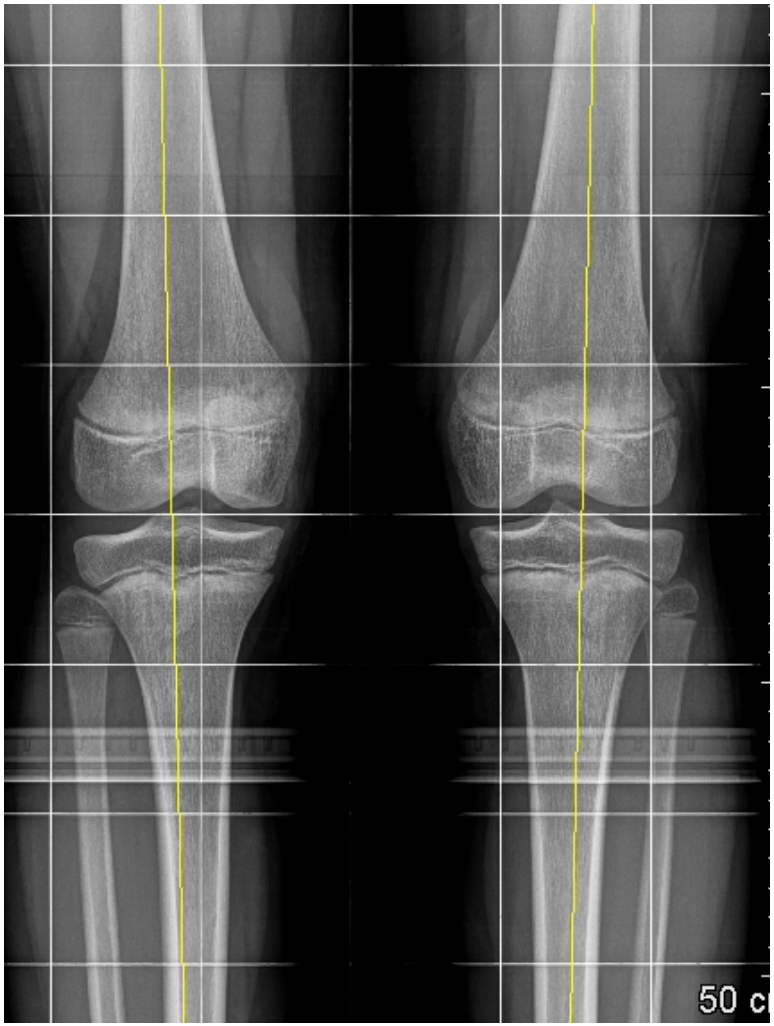
50 c

O-Bein links

Genu varum

Überlastung medial

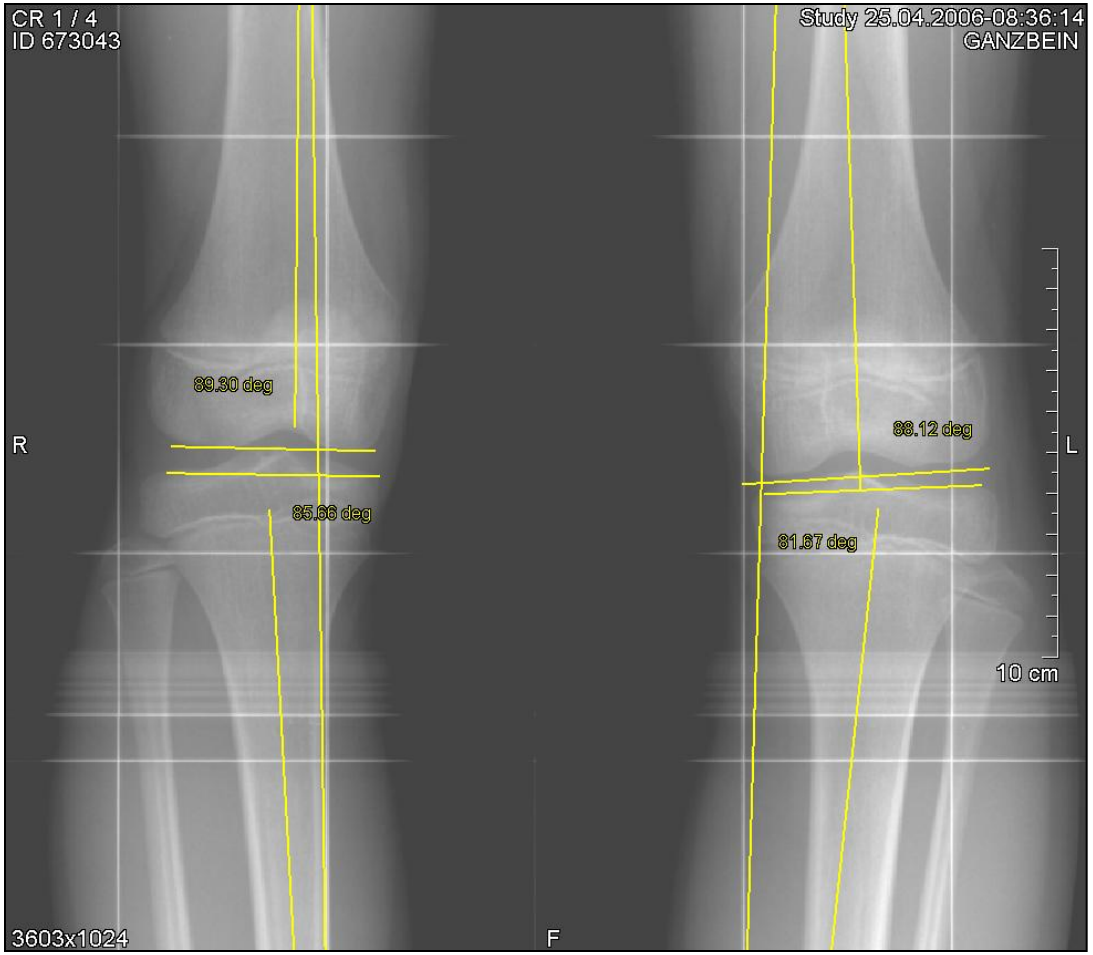

SCHULTHESS KLINIK

X – Bein bds

Genu valgum

Überlastung lateral

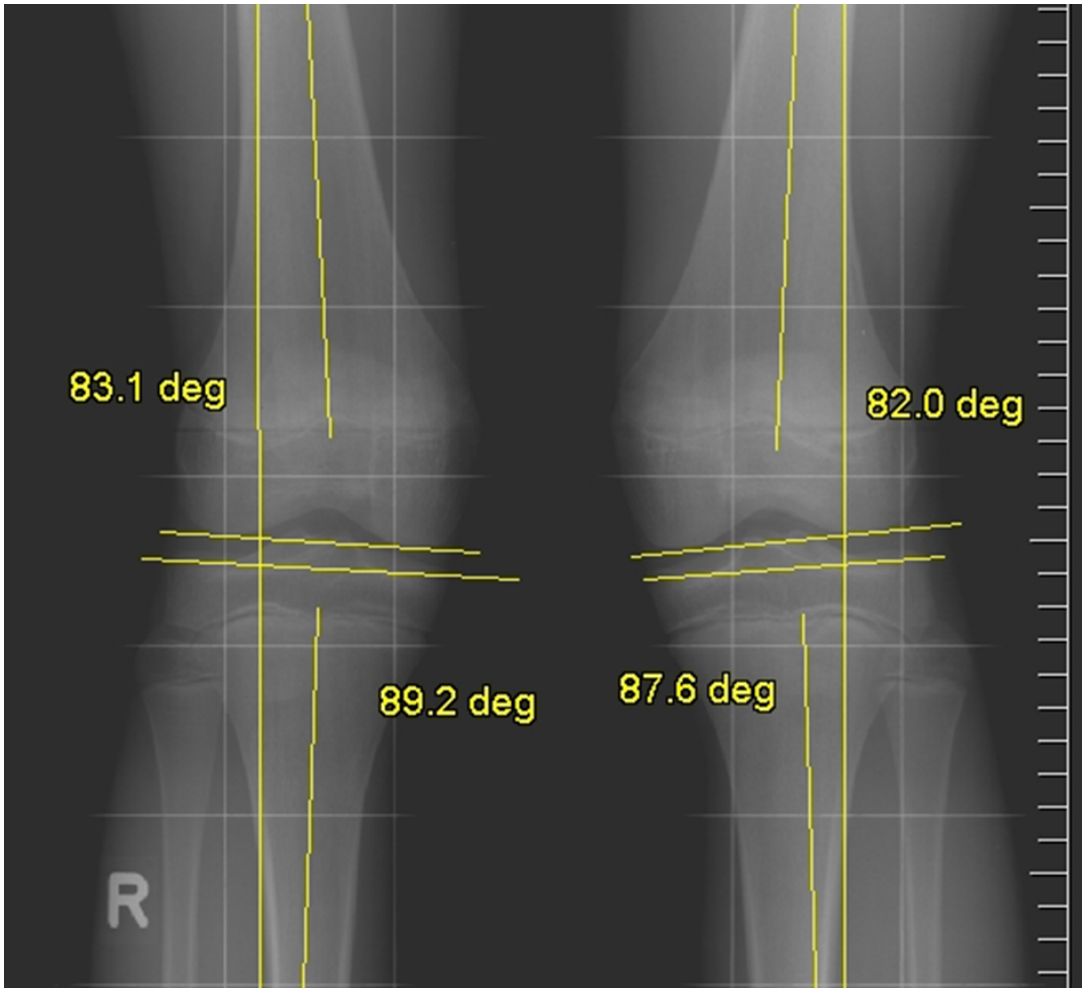

Was kann man also machen ?

SCHULTHESS KLINIK

Staple – Klammer – Grampe - Bostitch

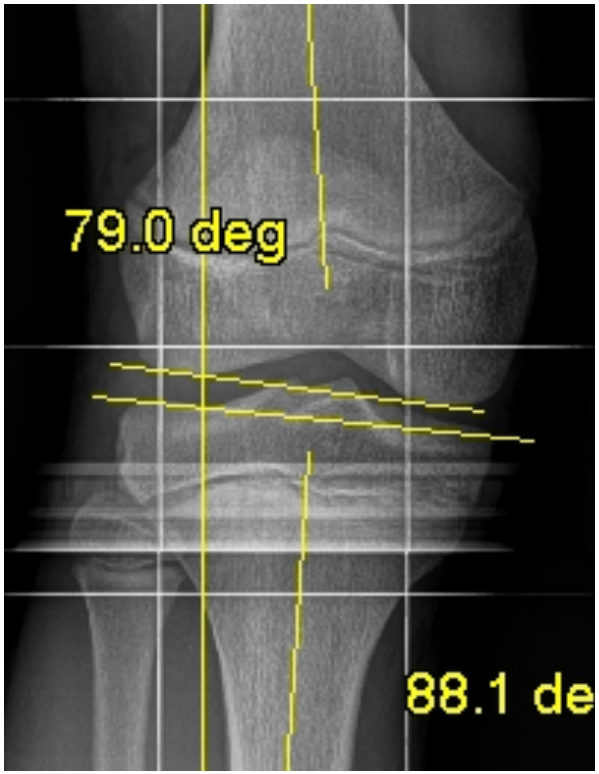

SCHULTHESS KLINIK

Entwicklung der Wachstumslenkung

1933: Hemiepiphysiodese durch **Dr. D Phemister** (1882-1951)

1949: **Dr. Walter Blount** (1990-1992)
Control of bone growth by epiphyseal stapling

1986: Epiphysiodese nach **Canale**

2007: **8-Plate** (Peter M Stevens)

J Pediatr Orthop. 2007 Apr-May;27(3):253-9.Guided growth for angular correction: a preliminary series using a tension band plate.

Variante I: definitive Hemiepiphyseodese

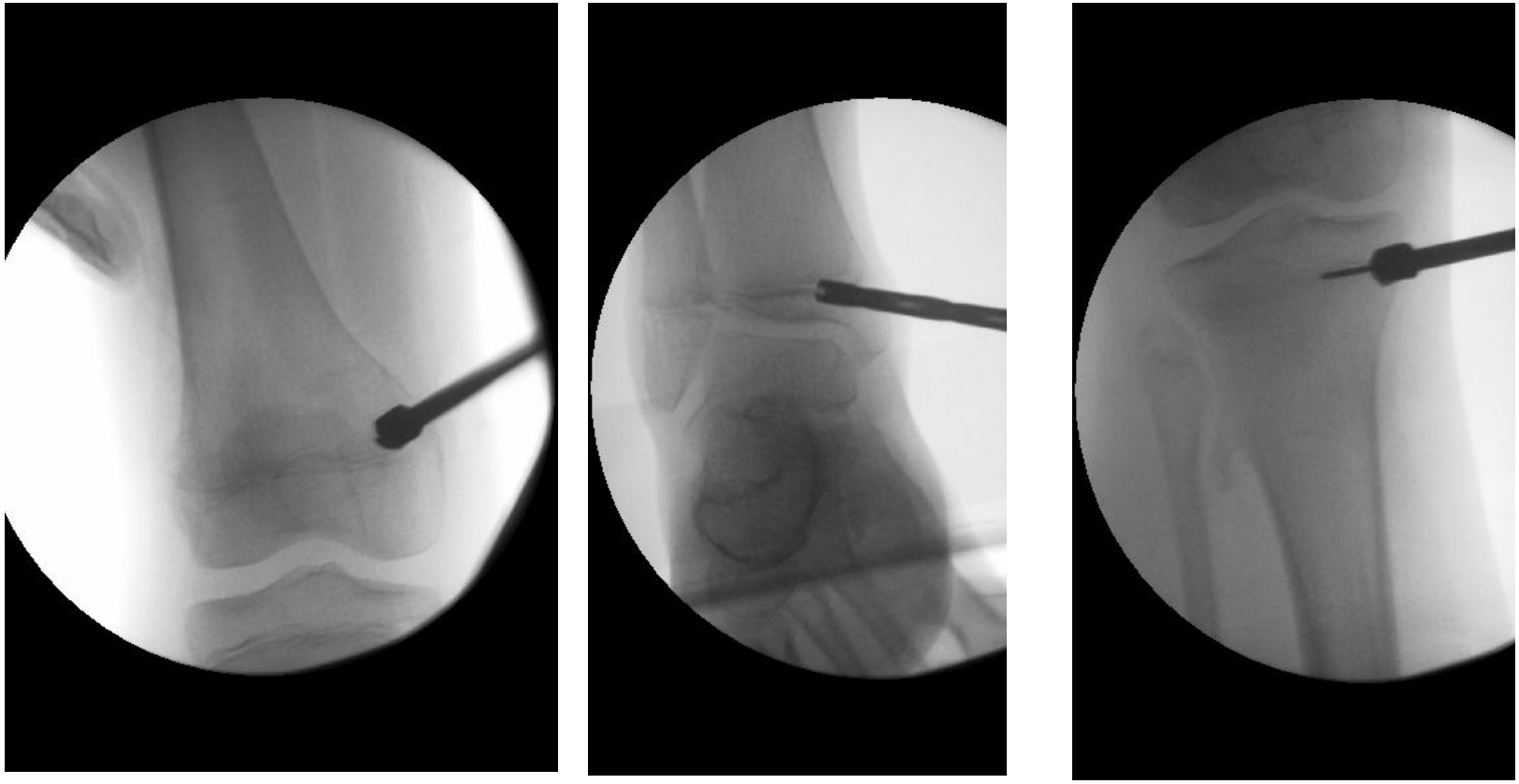

SCHULTHESS KLINIK

Variante II: Blount Staple

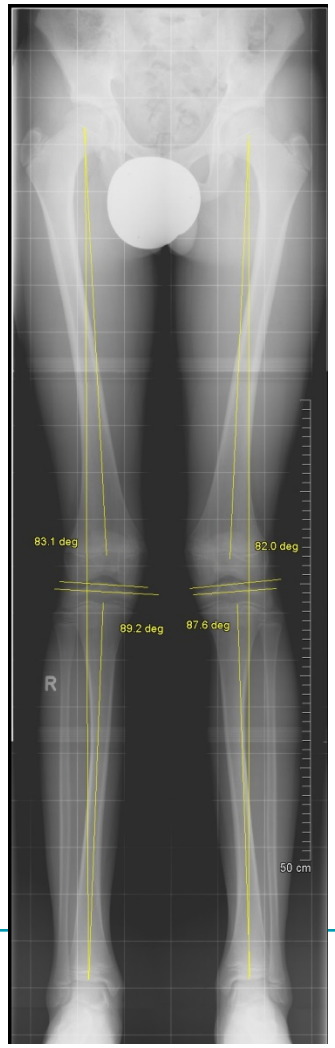

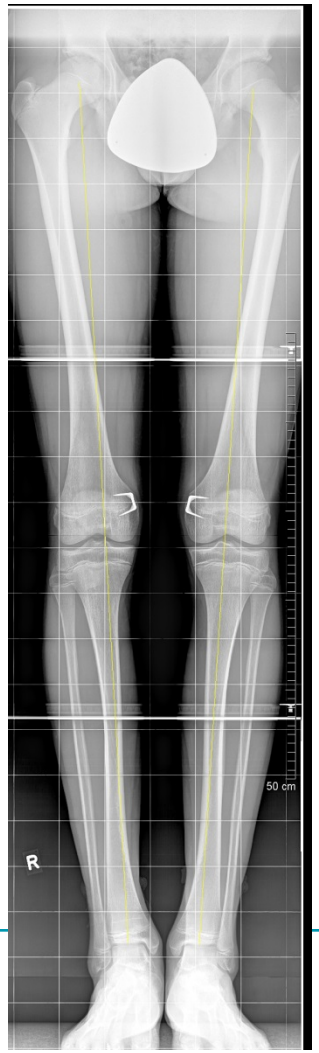

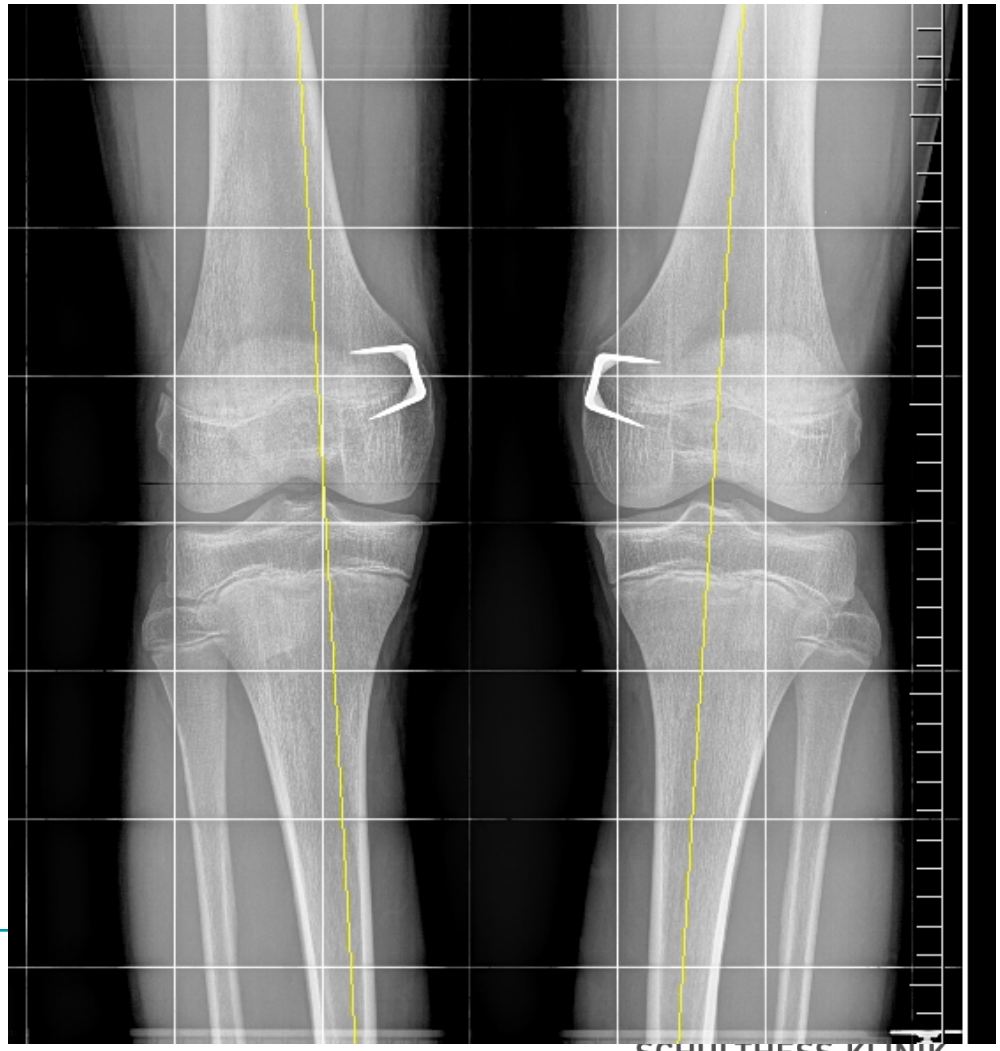

Aktuelle Variante:
2-Loch Plättchen und 2 Schrauben

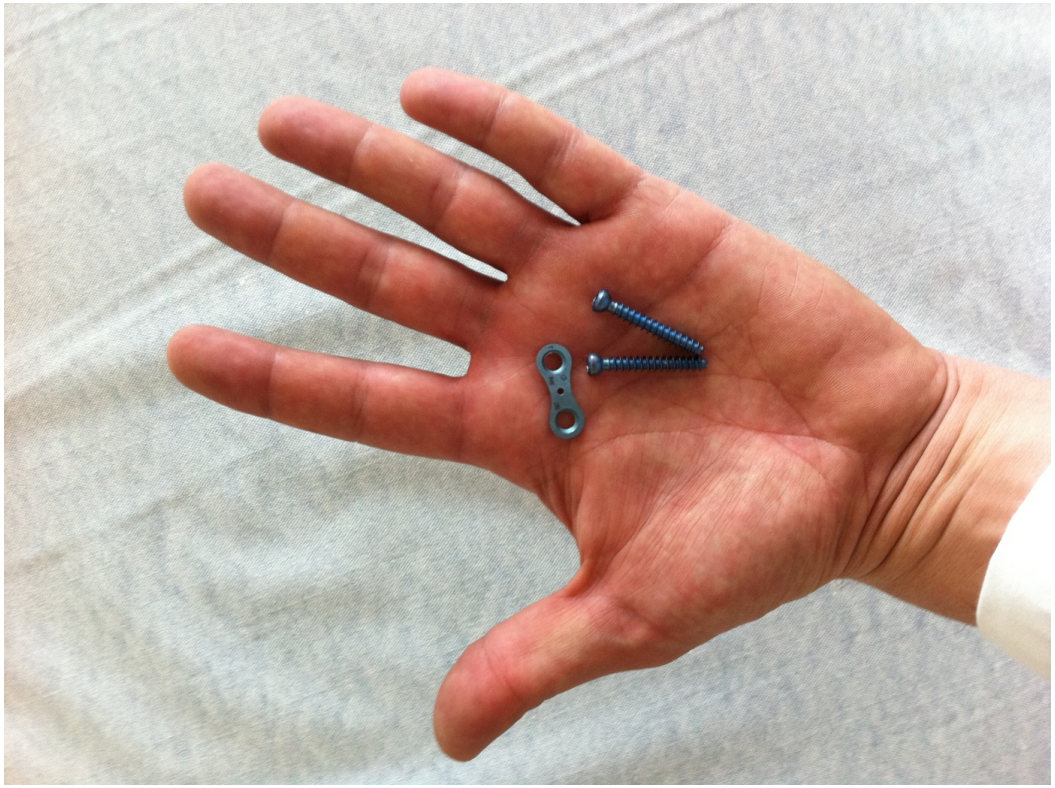

Typischer Fall: 13 Jahre

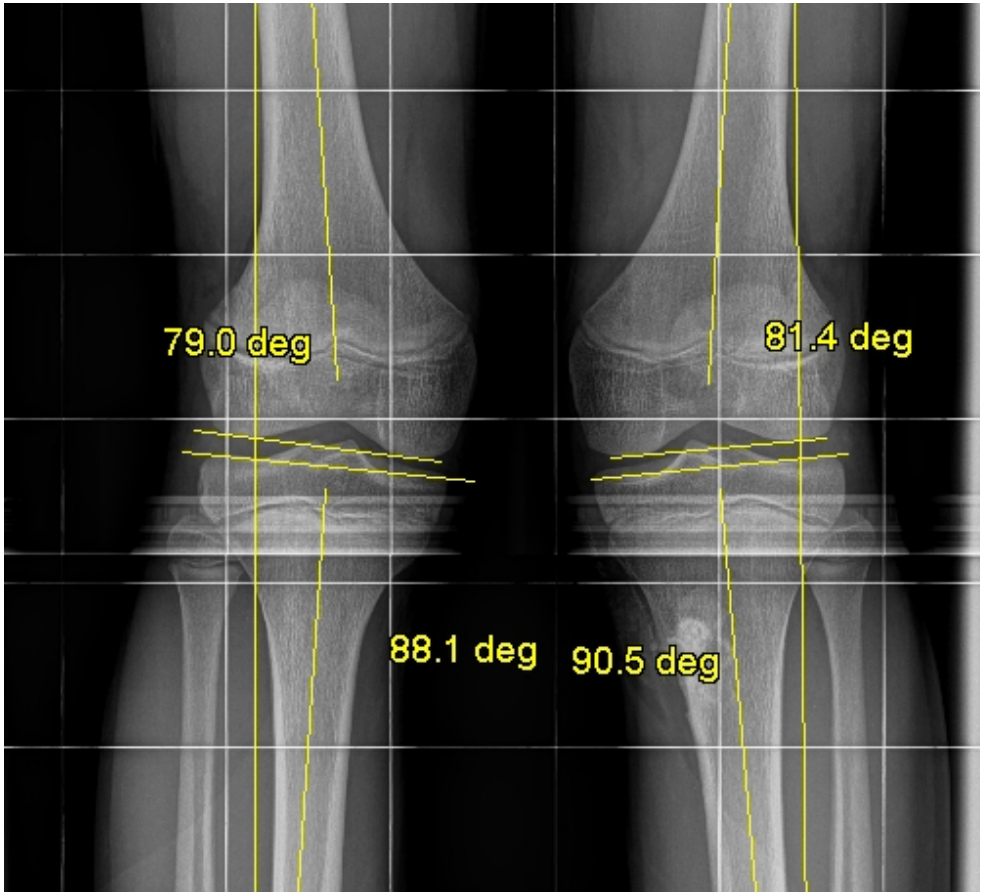

SCHULTHESS KLINIK

Implantationstechnik

SCHULTHESS KLINIK

Verlauf

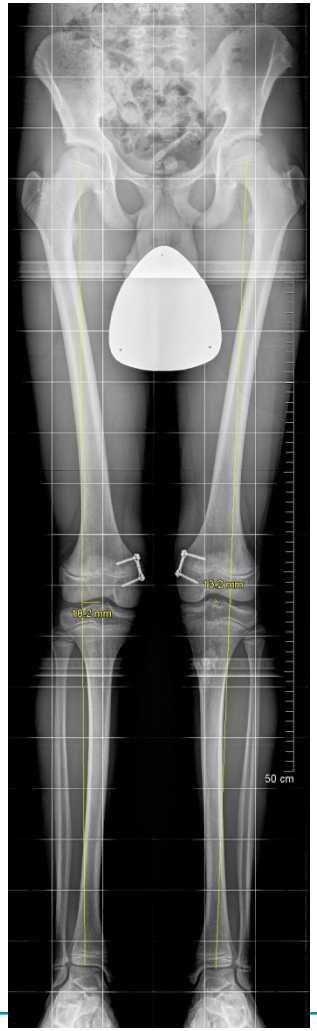

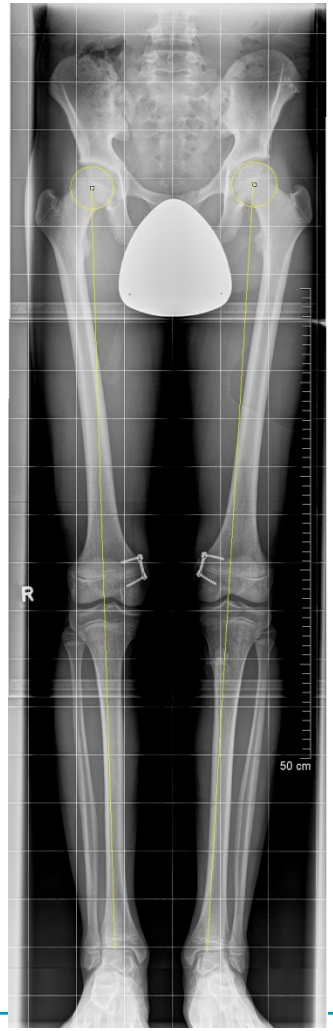

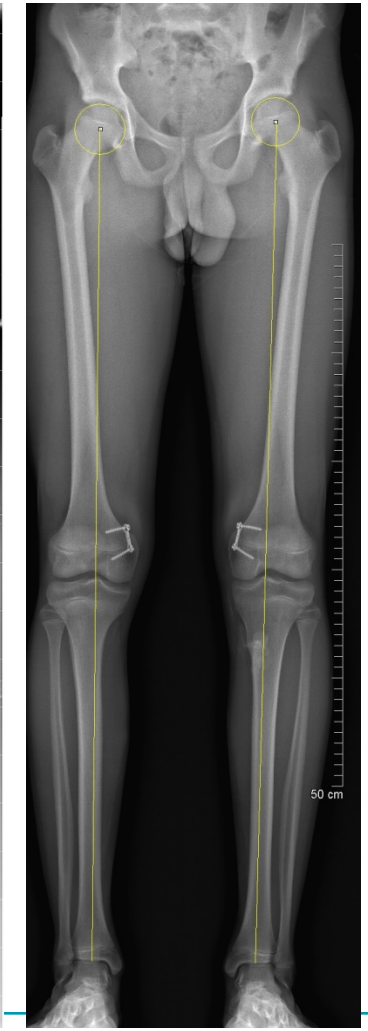

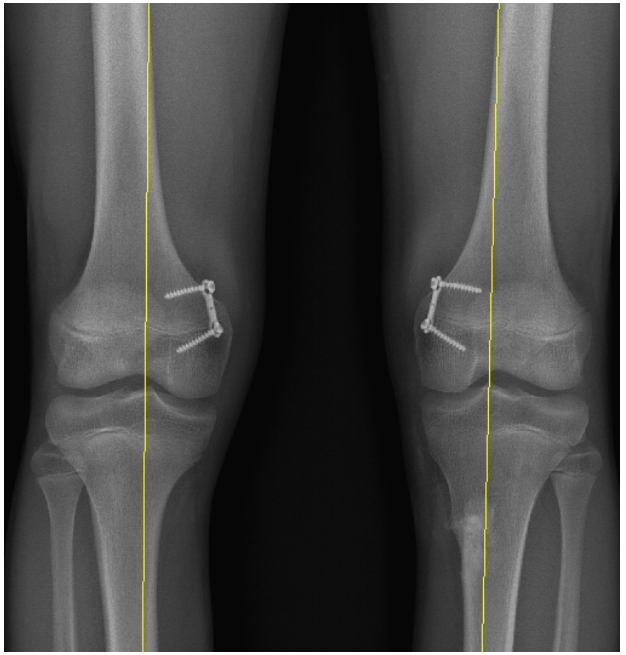

SCHULTHESS KLINIK

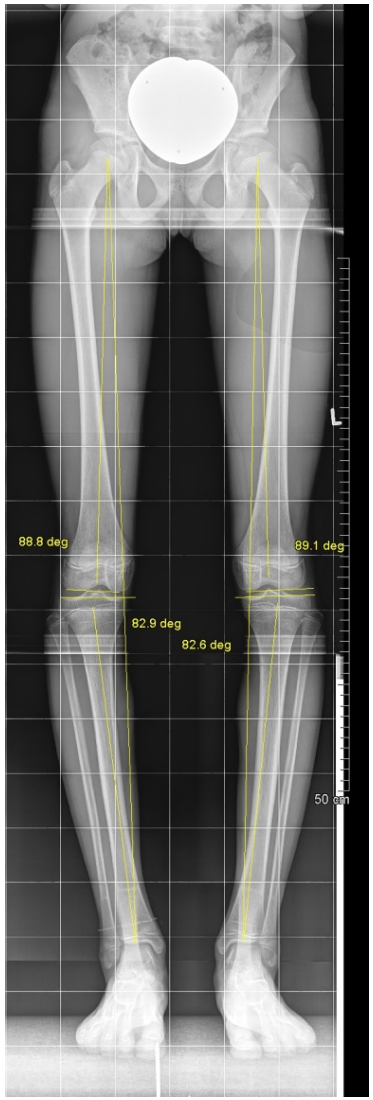
88.8 deg
89.1 deg
82.9 deg
82.6 deg
50 cm

R

Vit. D-resistente Rachitis

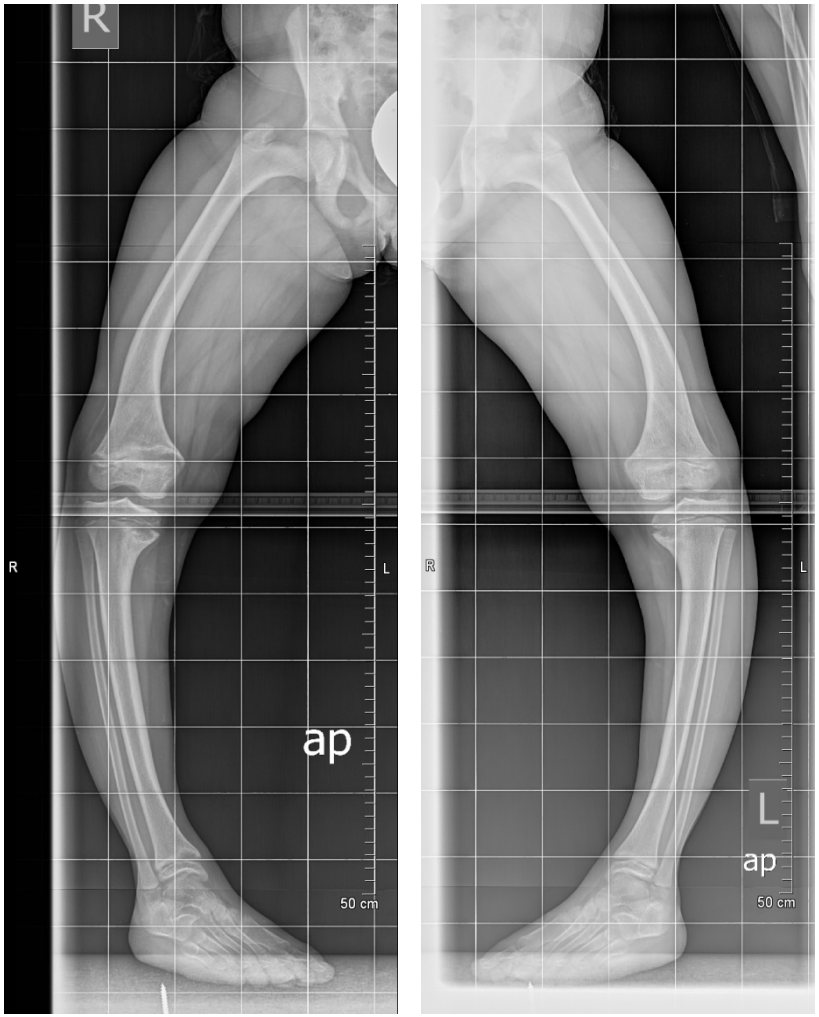

SCHULTHESS KLINIK

SCHULTHESS KLINIK

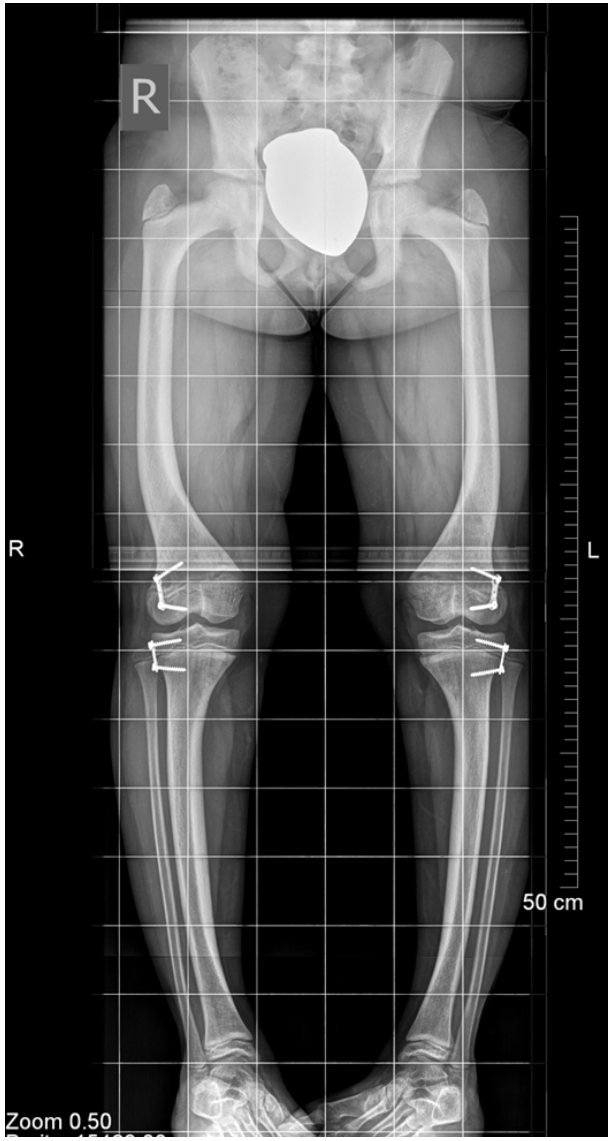

SCHULTHESS KLINIK

Veterinärmedizin

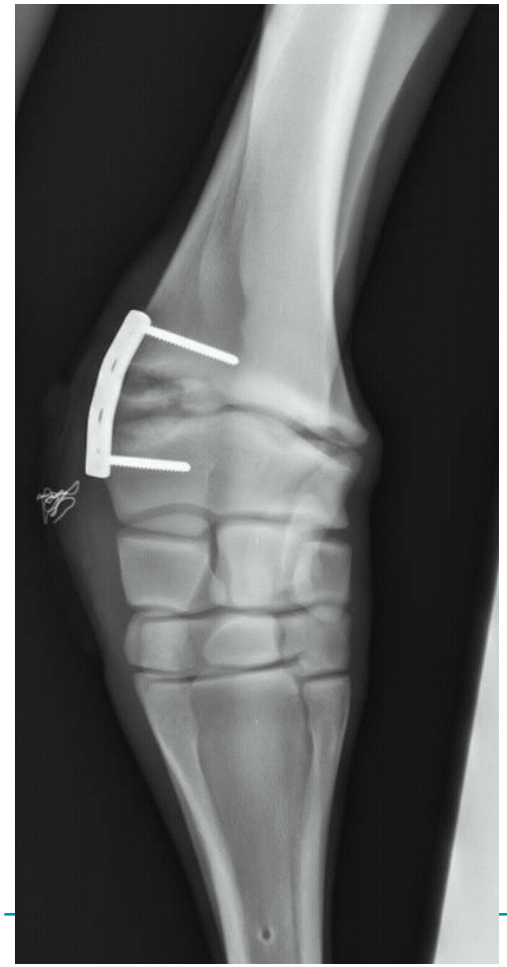

Abb. GQETW9DI: ***Fehlstellungen der Hinterbeine.*** *Fassbeinigkeit und Kuhhessigkeit entsprechen den O- und X-Beinen mit zusätzlicher zehenenger bzw. zehenweiter Stellung.*

SCHULTHESS KLINIK

Verfahren

- 2 Nächte stationär
- Operationsdauer 15-20 Min pro Fuge
- 3-4 Tage Krücken
- 3 Wochen kein Sport
- Kontrolle alle 4-6 Monate
- leichte Überkorrektur wird angestrebt (Rebountphänomen)
- ambulante Metallentfernung

Korrektur nach Wachstumsabschluss

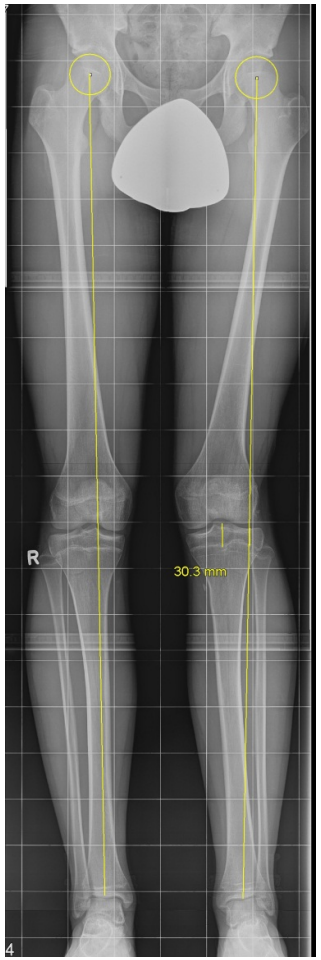

SCHULTHESS KLINIK

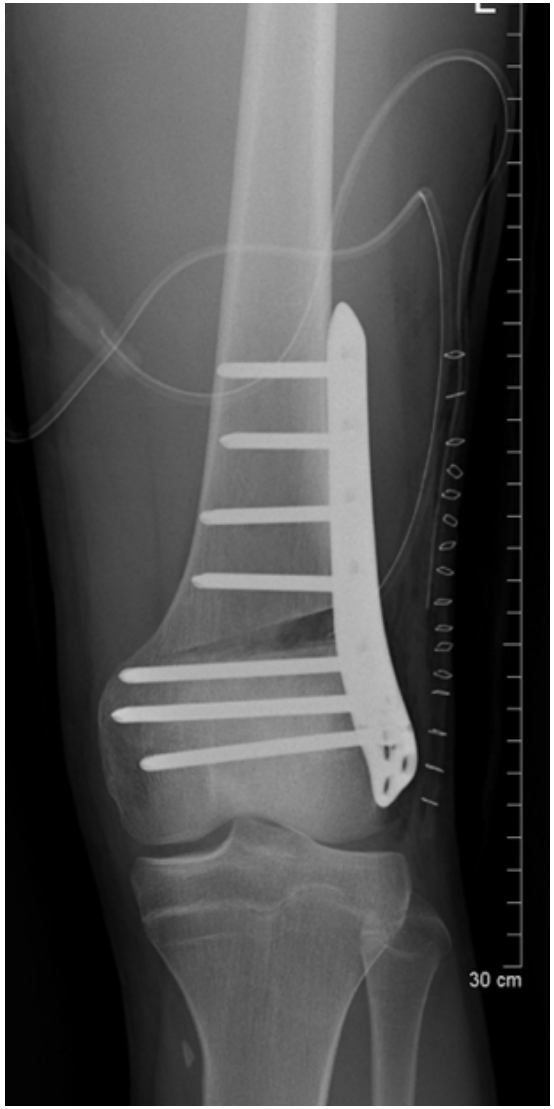
30 cm

Schlussfolgerung

- Achsenfehlstellungen im Wachstumsalter sind häufig
- im Kleinkindalter eher günstige Prognose
- Aufmerksamkeit bei zunehmender Deformität
- ab 10 Jahren an eine radiologische Abklärung denken
- besser einmal zuviel als einmal zuwenig zuweisen
- eine „peinliche“ Zuweisung gibt es nicht
- vieles lässt sich an der Epiphysenfuge minimalinvasiv behandeln und wir machen das gerne

SCHULTHESS KLINIK