Chirurgische Krankheitsbilder in der Kinderarztpraxis

„The Surgery of Infancy: Outpatient practice of the Glasgow Royal Hospital for Sick Children“

Vortrag von James Nicoll auf dem 77. Jahrestreffen der British Medical Association, Belfast, 23.-30. Juli 1909. Publiziert: Br Med J 1909;2:753-754

„Infants and young children in a ward are noisy, and not infrequently malodorous. The main idea in their admission is the supposed benefit of trained nursing. That benefit ist largely wasted on them…

…and I go as far as to say that, with a mother of average intelligence, assisted by advice from the nurse the child fares better than in the hospital.“

Alexander Mack, 16.03.2017

Ostschweizer Kinderspital

Chirurgische Krankheitsbilder in der Kinderarztpraxis

Themen:

Risiko Narkose?
Wunden und Wundversorgung
Hodenhochstand
Hämangiome/Gefässmalformationen
Kiemenbogenreste
Dermoidzysten und Verwandte
Fremdkörperingestionen
Hypospadie
Sinus pilonidalis
Abstehende Ohren
Zirkumzision

Ostschweizer Kinderspital

FDA- „Drug Safety Communication" vom 14.12.2016

www.fda.gov/Drugs/DrugSafety/ucm532356.htm

FDA is warning that general anesthesia and sedation drugs used in children less than 3 years of age or in pregnant women in their third trimester who were undergoing anesthesia for more than 3 hours or repeated use of anesthetics **may affect the development of children's brains**.

This warning will result in a labeling change for 11 common general anesthetics and sedative agents that bind to GABA or NMDA receptors, including all anesthetic gases such as sevoflurane, and the intravenous agents propofol, ketamine, barbiturates, and benzodiazepines.

Ostschweizer Kinderspital

FDA- „Drug Safety Communication” vom 14.12.2016

Published studies in **pregnant animals and young animals** have shown the use of general anesthetic and sedation drugs for more than 3 hours caused widespread loss of nerve cells in the brain. Studies in young animals suggest these changes result in long-term effects on the animals’ behavior or learning.

Studies have also been conducted in children, some of which support findings from previous animal studies, particularly after repeated or prolonged exposure to these drugs early in life.

Ostschweizer Kinderspital

FDA- „Drug Safety Communication” vom 14.12.2016

Davidson AJ et al.: ***Neurodevelopmental outcome at 2 years of age after general anaesthesia and awake-regional anaesthesia in infancy (GAS): an international multicentre, randomised controlled trial.***

The Lancet 387;10015 (2016): 239-250.

Patienten: >26. SSW. <60. SSW.

Operation: Leistenherniotomie

Anästhesie: Kaudalanästhesie vs. Sevoflurannarkose

Endpunkt: Alter von 2 Jahren
Composite Cognitive Score
Bayley Scales of Infant and Toddler Development III

Ostschweizer Kinderspital

FDA- „Drug Safety Communication" vom 14.12.2016

Davidson AJ et al.: ***Neurodevelopmental outcome at 2 years of age after general anaesthesia and awake-regional anaesthesia in infancy (GAS): an international multicentre, randomised controlled trial.***

The Lancet 387;10015 (2016): 239-250.

n: 363 (Kaudalblock) vs. 359 (Sevofluran narkose)

Einschluss: 238 vs. 294

Narkosedauer: 54min. (Median)

CCS: **Kein Unterschied im neurologischen Outcome nach 2 Jahren.**

Ostschweizer Kinderspital

Frische Wunden

Zeitpunkt Wundschluss: 6-12h, später heikel
Gesicht bis 24h

Wundausschneidung: Nein

Kleber vs. Steristrips vs. Nähen:

Kopf	Steristrips/Kleber
Extremitäten	Besser nähen

Ostschweizer Kinderspital

Tierbissverletzungen

Versorgung:

Debridement wichtig
Offene Wundbehandlung
Gesicht: Wundschluss + i.v.-Ab

Antibiotikaprophylaxe:

Kontrovers
Hand/Gesicht: obligat

Hochrisikoverletzung:

Katzenbisse
Menschenbisse

Tollwut:

Rücksprache mit Kantonsarzt
Anamnese entscheidend

Ostschweizer Kinderspital

Postoperative Wunden

Zeitpunkt der Nachkontrollen:	Nach 2-3 Tagen Zum Fadenzug
Zeitpunkt Fadenzug:	Gesicht 5-7d Abdomen 7-10d Extremitäten 12-14d Kopf 12d
Bei Wundehiszenz:	Kein neuerlicher Wundschluss

Ostschweizer Kinderspital

Hodenhochstand

Ursachen:	Multifaktoriell
Primärschaden:	Maldezensus Fertilitätsstörung Malignitätsrate bds. erhöht
Sekundärschaden:	Zeitabhängig

Ostschweizer Kinderspital

Hodenhochstand

Begriffe:

Kryptorchismus

Leistenhoden

Gleithoden

Ektoper Hoden

Sekundärer Hodenhochstand

Ostschweizer Kinderspital

Hodenhochstand

Begriffe: Pendelhoden
Aszendierender Hoden

Wichtig: Jährliche Kontrollen sinnvoll
Kein Primärschaden

Ostschweizer Kinderspital

Hodenhochstand

Untersuchung: In ruhiger Atmosphäre
Warme Hände

Dokumentation: Erreichbare Position
Spannung am Samenstrang

Bildgebung: Sonographie hilfreich
MRI fraglich

Ostschweizer Kinderspital

Hodenhochstand – endokrinologische Abklärung

Wenn: Beidseitiger Hodenhochstand
Zusätzliche Zeichen der Hypovirilisation

Methode: hCG-Stimulationstest
Inhibin-B

Ostschweizer Kinderspital

Hodenhochstand - Standardvorgehen

Operation: Inguinaler Zugang (Shoemaker)

Zeitpunkt: Ende des 1. LJ

Erfolgsrate: 74-92% je nach Höhe

Komplikationen: Hodenatrophie 1% Shoemaker
Hodenatrophie 20% Fowler-Stephens
Rezidiv 5%

Ostschweizer Kinderspital

Hodenhochstand - Sonderfälle

Sek. Hodenhochstand: Mind. 6 Monate abwarten

Hodenhochstand mit LH: Herniotomie, Orchidolyse und Orchidopexie simultan

Ostschweizer Kinderspital

Hodenhochstand - Laparoskopie

Indikation: Hoden palpatorisch Ø auffindbar.

Komplikationsrate: 3%

Befunde: 50% intraabdominaler Hoden
45% Hodenatrophie
5% Leistenhoden

Ostschweizer Kinderspital

Hodenhochstand – laparoskopische Befunde

Hoden am inneren Leistenring:

Orchidopexie

Hoden >3cm vom Leistenring:

Fowler-Stephens-Manöver

Vanishing testes:

Ggf. Pexie der Gegenseite

Gefässe/Duktus deferens ziehen in Leistenkanal:

Leistenexploration

Beidseitiger Bauchhoden:

Orchidopexie mehrzeitig

Ostschweizer Kinderspital

Hodenhochstand - Kontroversen

Pexie der Gegenseite:	Kontrovers
Hodenbiopsie:	Nicht indiziert Postpubertär sinnvoll
Prothesenimplantation:	Erst nach Pubertät
Entfernung Hodenrudiment:	Kontrovers

Ostschweizer Kinderspital

Hodenhochstand – Kontroverse: Hormontherapie

Zeitpunkt:	6.-12. LM
GnRH	3x400yg/d über 4 Wochen nasal
hCG	500 I.E. i.m. über 3 Wochen
Erfolgsrate:	Sehr heterogen 25% Rückfall nach absetzen
Nebenwirkungen:	Schambehaarung Peniswachstum Vermehrte Reizbarkeit
Wichtig:	**Von SwissPU nicht empfohlen!**

Ostschweizer Kinderspital

Hodenhochstand

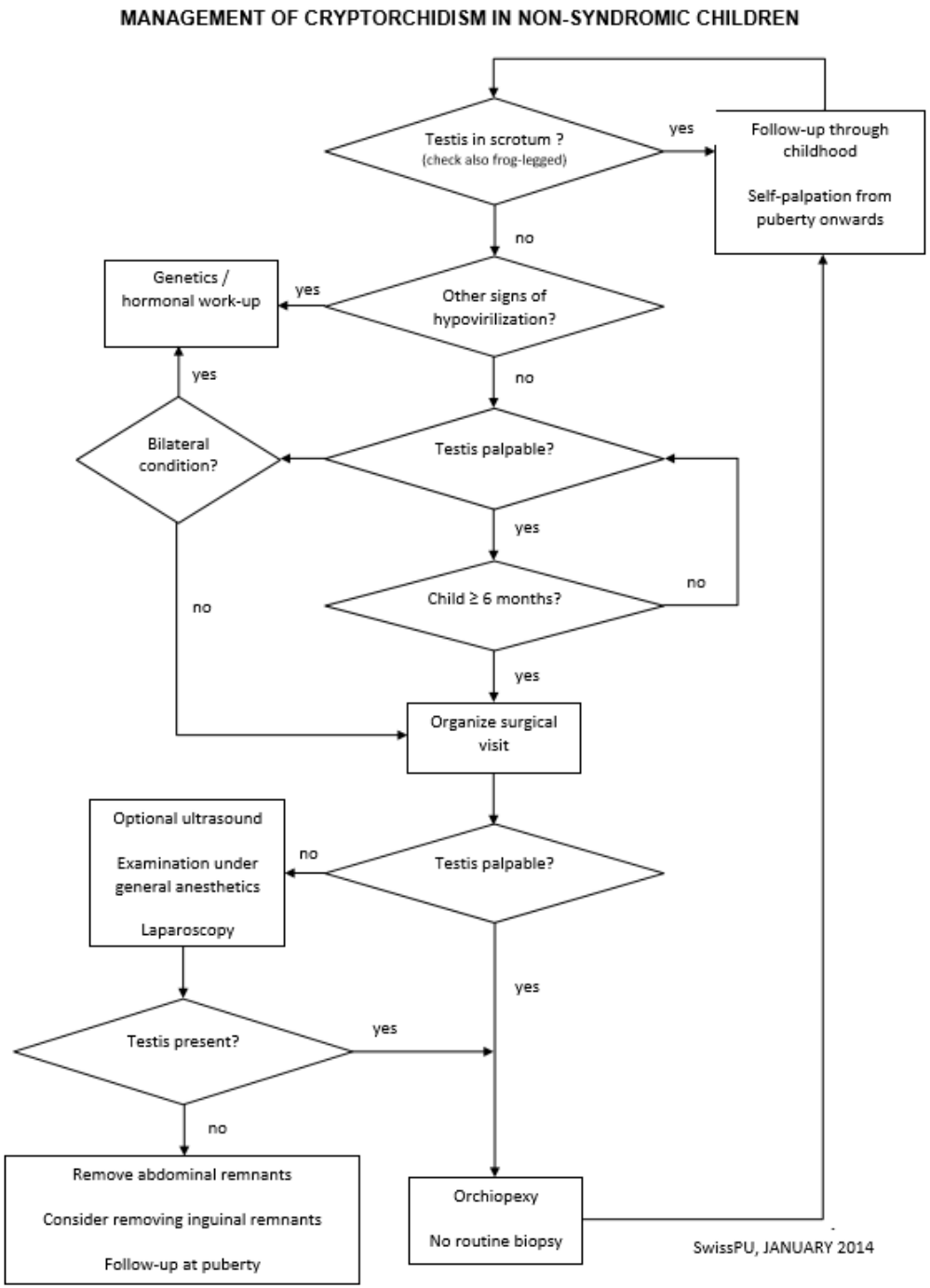

Hodenhochstand

Nachkontrollen: 2 Wochen postoperativ
3 und 6 Monate postoperativ

Selbstuntersuchung ab 15. LJ

Karzinomrisiko: 2.75-8fach erhöht (operiert)

Vaterschaftsrate: 93.2% Normalbevölkerung
89.7% solitärer Hodenhochst.
65.3% beids. Hodenhochst.

Ostschweizer Kinderspital

Weichteiltumore - Dermoidzysten

Ursprung: Neubildung aus Ektoderm/Mesoderm

Zuordnung: Keimzelltumoren

Histologie: Mit Hautanhangsgebilden

Lokalisation: Vorwiegend Kopf-Hals

Ostschweizer Kinderspital

Weichteiltumore - Dermoidzysten

Ostschweizer Kinderspital

Weichteiltumore - Dermoidzysten

DD Epidermoid: Ohne Hautanhangsgebilde
Keine Neubildung (Einschlusszysten)

DD erworbene Einschlusszysten:
Postoperativ
(Hypospadiekorrektur, Spina bifida)

Cave: Mittellinienzysten können sanduhr-artig nach intrakraniell ziehen.
DD: abortive Encephalocelen!

Ostschweizer Kinderspital

Weichteiltumore - Pilomatrixom

Synonym: Epithelioma calcificans malherbe

Ursprung: Haarmatrix

Histologie: Gutartiger verkalkender Tumor

Ostschweizer Kinderspital

Infantile Hämangiome

Definition: Proliferierender vaskulärer Tumor
Antigenstruktur ähnlich Placentagewebe

Ursache: Unklar, ggf. lokale Gewebehypoxie

Häufigkeit: Reifgeborene 4-5%
Frühgeborene bis 22%
f>m

GLUT1: Positiv

Ostschweizer Kinderspital

Infantile Hämangiome

Das infantile Hämangiom ist bei Geburt nicht vorhanden!

Phasen:

Vorläuferläsion
Wachstumsphase (6-9 Monate)
Stagnation (bis 12 Monate
Rückbildungsphase (bis 9. LJ)

Je grösser das Hämangiom, um wahrscheinlicher sind Residuen nach der Rückbildung.

Ostschweizer Kinderspital

Infantile Hämangiome

Lokalisation: 60% Kopf-/Halsregion

Lokal kutan flach/erhaben
Lokal subkutan
Lokal gemischt

Segmental (cave: Syndrome!)

Multifokal +/- Organbeteiligung

Ostschweizer Kinderspital

Infantile Hämangiome

Probleme: Intertriginöse Ulcerationen, vor allem anogenital (Superinfektion, Blutung, Narbe)
Periorbital (Amblyopie)
Lippe/Nase/Ohr (Einschränkung Funktion/Ästhetik)
Bartbereich (tracheale Beteiligung)

Multifokale H.: Kardiale Belastung
Extrakutane Beteiligung (Leber, Lunge, Gehirn, MDT)

Ø Gefahren: Blutung
Kasabach-Merritt-Syndrom

Ostschweizer Kinderspital

Infantile Hämangiome

Überlegungen:

Hämangiom, vaskulärer Tumor oder VMF?
Welche Phase?
Kritische Region?
Segmental?
Multifokal?

Alter in Wochen = Kontrollintervall in Monaten

Infantiles Hämangiom	**Vaskuläre Malformation**
Entstehung meist postnatal	bei Geburt angelegt, spätere Manifestation möglich
Größenzunahme bis 6.-9. Monat	keine frühe Größenzunahme, langsame Volumen- und Größenzunahme über Jahrzehnte möglich
Obligate Regressionsphase	Keine Regressionsphase

Ostschweizer Kinderspital

Infantile Hämangiome: Diagnostik

Klinik:	Inkl. Fotodokumentation
Sonographie:	Abgrenzung zu VMF Bestimmung der Tiefenausdehnung V.a. Organbeteiligung
MRI:	Segmentale Hämangiome
Laryngoskopie:	V.a. Beteiligung der Luftwege
Histologie:	Unklare Diagnose
Echokardiographie:	Segmentale Hämangiome

Ostschweizer Kinderspital

Infantile Hämangiome: Diagnostik

Ostschweizer Kinderspital

100 Jahre seit 1909 für unsere Kinder
St. Gallen • Thurgau • Appenzell AR • Appenzell AI • Fürstentum Liechtenstein

Infantile Hämangiome: Diagnostik

Ostschweizer Kinderspital

100 Jahre seit 1909 für unsere Kinder
St. Gallen • Thurgau • Appenzell AR • Appenzell AI • Fürstentum Liechtenstein

Infantile segmentale Hämangiome

Segmentale Hämangiome im Bereich der Kopf/ Schulterregion (PHACES-Syndrom)	**P**osterior fossa Malformation (hintere Schädelgrube) **H**ämangiom (fleckförmig, Gesicht) **A**rterielle Anomalien **C**ardiale Anomalien, Aortenisthmusstenose **E**ye Augenanomalien **S**ternumspalte / supraumbilikale Raphe
Segmentale Hämangiome im Lumbosakral-bereich (PELVIS- oder SACRAL-Syndrom)	**P**erineales Hämangiom **E**xterne genitale Fehlbildung **L**ipo-meningo-myelocele **V**esicorenale Fehlbildung **I**mperforate anus (Analatresie) **S**kintags (Hautanhängsel)

Ostschweizer Kinderspital

Infantile segmentale Hämangiome

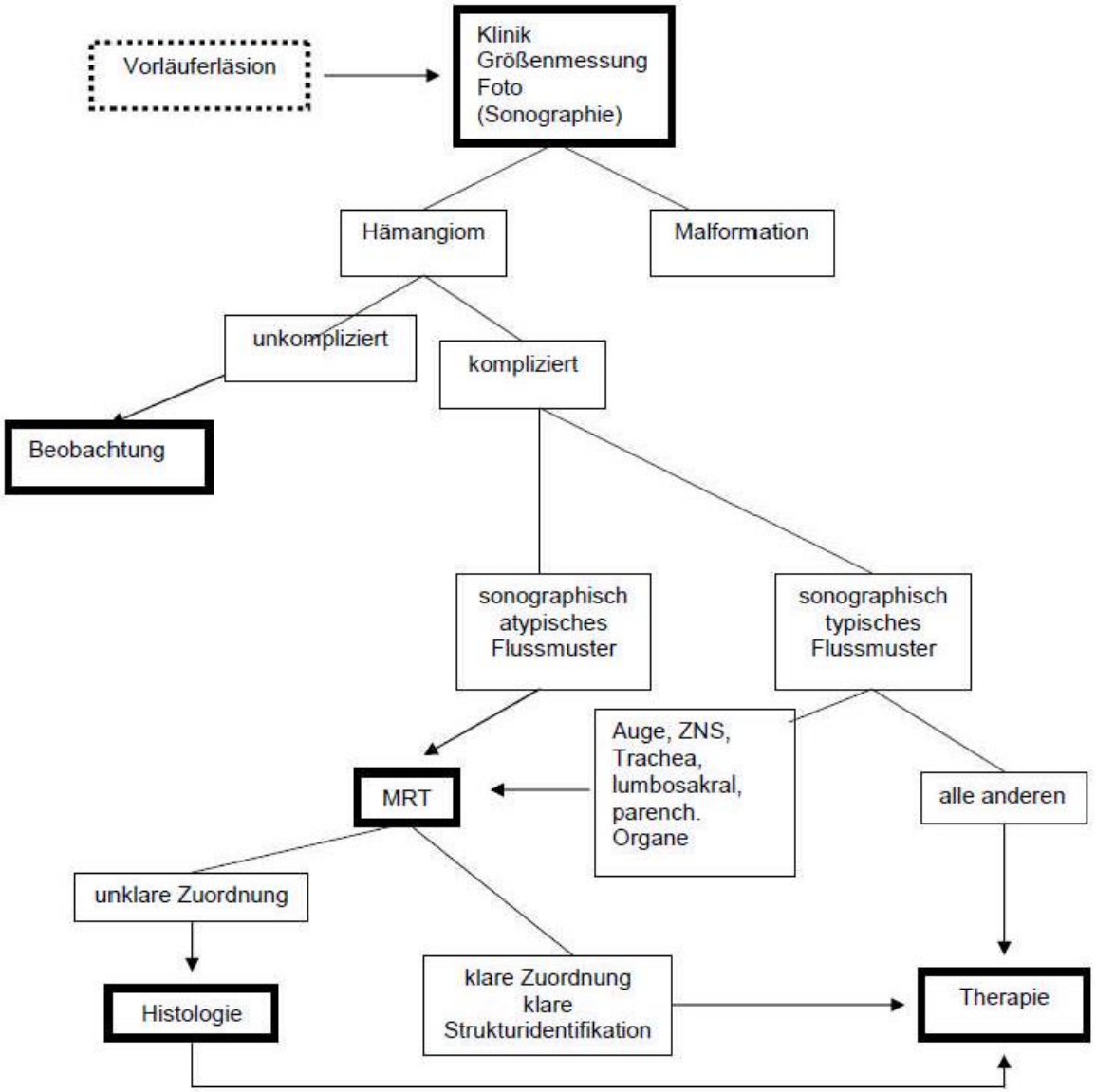

Ostschweizer Kinderspital

Infantile Hämangiome

Therapie: Grundsätzlich in der Wachstumsphase

Therapieziele sind

- der Wachstumstopp des infantilen Hämangioms,
- die beschleunigte Rückbildung bei großen infantilen Hämangiomen und/oder
- die Verhinderung oder Beseitigung funktioneller und ästhetischer Probleme (z.B. Auge, Atemwege, Visus, Gesicht).
- ggf. die beschleunigte Abheilung der Ulzeration

Ostschweizer Kinderspital

Infantile Hämangiome: therapeutische Optionen

Propranolol:	Systemisch Hämangiol Lokal Timololgel 0.5% (Resorbtion und NW unklar, keine Zulassung!)
Kryotherapie:	Flüssiger Stickstoff -196°C Peltier-Element -32°C
Laser:	Neodym-YAG Gepulster Farbstofflaser
Operation:	Zur Narbenkorrektur nach der Regression Im behaarten Kopfbereich (Alopezie)
Steroide:	Bei obstruierenden Trachealhämangiomen, ansonsten obsolet. 2-5mg Prednisolonäquivalent/Tag über 2 Wochen.
Zystosatkika:	Obsolet
Interferon:	Obsolet

Ostschweizer Kinderspital

Propranolol

Fachinformation des Arzneimittel-Kompendium der Schweiz®

Hemangiol®

Pierre Fabre (Suisse) SA

Zusammensetzung

Wirkstoff: Propranololi hydrochloridum.

Hilfsstoffe: Aromatica: vanillinum, saccharinum natricum, hydroxyethylcellulosum (aus gentechnisch veränderte Baumwolle hergestellt), excipiens ad solutionum pro 1 ml.

Galenische Form und Wirkstoffmenge pro Einheit

1 ml Lösung enthält 4,28 mg Propranololhydrochlorid, entsprechend 3,75 mg Propranolol (Base).

Indikationen/Anwendungsmöglichkeiten

Hemangiol ist zur Behandlung proliferativer infantiler Hämangiome, die eine systemische Therapie erfordern, angezeigt.

Die Therapie wird bei Säuglingen zwischen 5 Wochen und 5 Monaten begonnen.

Dosierung/Anwendung

Die Behandlung mit Hemangiol sollte von Ärzten, die über Erfahrung in Diagnose, Behandlung und Management des infantilen Hämangioms verfügen, in einem kontrollierten klinischen Umfeld mit angemessenen Einrichtungen zur Handhabung unerwünschter Reaktionen, einschliesslich solcher, die Notfallmassnahmen erfordern, initiiert werden.

Dosierung

Die Dosierung wird in Propranolol (Base) angegeben.

Die empfohlene Anfangsdosis beträgt 1 mg/kg/Tag, die in zwei separate Dosen zu 0,5 mg/kg aufgeteilt wird. Wenn der Patient das Medikament gut verträgt, kann die Dosis nur unter ärztlicher Aufsicht erhöht werden. Die Dosiserhöhung ist wie folgt vorzunehmen: 1 Woche lang 1 mg/kg/Tag, anschliessend 1 Woche lang 2 mg/kg/Tag und dann 3 mg/kg/Tag als Erhaltungsdosis.

Die therapeutische Dosis beträgt 3 mg/kg/Tag, die in 2 gleichen, separaten Dosen zu 1,5 mg/kg einmal morgens und einmal am späten Nachmittag zu verabreichen ist. Zwischen den beiden Einnahmen muss ein zeitlicher Abstand von mindestens 9 Stunden liegen. Das Arzneimittel ist während oder kurz nach einer Nahrungsaufnahme einzunehmen.

Ostschweizer Kinderspital

Propranolol

Die klinische Überwachung des Gesundheitszustands des Kindes sowie eine Neuanpassung der Dosis muss mindestens einmal pro Monat durchgeführt werden.

Dauer der Behandlung

Hemangiol ist über einen Zeitraum von 6 Monaten anzuwenden. Beim Absetzen der Behandlung ist es nicht nötig, die Dosis schrittweise zu reduzieren.

Bei der Minderheit der Patienten, die nach Absetzen der Behandlung ein Rezidiv der Symptome zeigen, kann die Behandlung unter denselben Bedingungen erneut begonnen werden.

Spezifische Populationen

Hemangiol darf nicht bei Kindern unter 5 Wochen angewendet werden, da bei dieser Patientengruppe keine Daten zur klinischen Wirksamkeit und Sicherheit vorliegen. Es liegen aus klinischen Studien mit Hemangiol keine Daten zur klinischen Wirksamkeit und Sicherheit vor, daher ist eine Erstbehandlung von Kindern über 5 Monaten nicht zu empfehlen.

Säuglinge mit Leber- oder Nierenfunktionsstörung

Da keine Daten vorliegen, ist die Verabreichung des Arzneimittels an Säuglinge mit eingeschränkter Leber- und Nierenfunktion nicht empfohlen.

Art der Anwendung

Um das Risiko einer Hypoglykämie vorzubeugen, ist Hemangiol während oder unmittelbar nach einer Nahrungsaufnahme zu verabreichen. Das Arzneimittel muss mittels einer graduierten Oralspritze direkt in den Mund des Kindes verabreicht werden. Die Spritze liegt der Flasche mit der Lösung zum einnehmen bei und ist für Milligramm Propranolol (Base) kalibriert.

Die Flasche sollte vor der Verwendung nicht geschüttelt werden.

Falls nötig kann das Arzneimittel in einer kleinen Menge Säuglingsmilch oder altersgerechtem Apfel- und/oder Orangensaft verdünnt werden. Das Arzneimittel darf nicht in die volle Flasche gegeben werden.

Das Arzneimittel kann für Kinder mit einem Gewicht von bis zu 5 kg mit einem Teelöffel (ungefähr 5 ml) Milch gemischt werden, für Kinder mit einem Gewicht von mehr als 5 kg mit einem Esslöffel (ungefähr 15 ml) Milch oder Fruchtsaft. Die Mischung kann in eine Babyflasche verabreicht werden. Die Mischung sollte innerhalb von 2 Stunden verwendet werden.

Um das Risiko einer Hypoglykämie auszuschalten, müssen Hemangiol und die Nahrung von derselben Person gegeben werden. Wenn verschiedene Personen einbezogen sind, ist eine gute Kommunikation unabdingbar, um die Sicherheit des Kindes zu gewährleisten.

Ostschweizer Kinderspital

Propranolol

Kontraindikationen

- Frühgeborene, bei denen das korrigierte Alter von 5 Wochen noch nicht erreicht ist (das korrigierte Alter wird errechnet, indem man die Anzahl der Wochen, die das Kind zu früh geboren wurde, vom tatsächlichen Alter abzieht)
- Gewicht <2 kg
- Gestillte Kinder, deren Mutter mit Arzneimitteln behandelt wird, die nicht zusammen mit Propranolol angewendet werden dürfen
- Überempfindlichkeit gegen den Wirkstoff oder einen der sonstigen Bestandteile
- Asthma oder anamnestisch bekannter Bronchospasmus
- Atrioventrikulärer Block 2. oder 3. Grades
- Erkrankung des Sinusknotens (einschliesslich sinuatrialer Block)
- Bradykardie unterhalb folgender Grenzwerte:

Alter	0-3 Monate	3-6 Monate	6-12 Monate
Herzfrequenz (Schläge/Minute)	100	90	80

- Niedriger Blutdruck unterhalb folgender Grenzwerte:

Alter	0-3 Monate	3-6 Monate	6-12 Monate
Blutdruck (mmHg)	65/45	70/50	80/55

- Kardiogener Schock
- Nicht medikamentös kontrollierte Herzinsuffizienz
- Prinzmetal-Angina
- Schwere periphere arterielle Kreislaufstörungen (Raynaud-Syndrom)
- Kleinkinder mit Hypoglykämieneigung
- Phäochromozytom

Propranolol – OKS-Schema stationär

Patienten	•Kinder ≤ 8 Wochen, korrigiert •Comorbidität, kardiovaskulär, respiratorisch •Schwierige Sozialsituation •PHACE-Syndrom •Symptomatische IH Luftwege
Medikament	Propranolol-Hydrochlorid-Trinklösung (Vorrat in der Apotheke)
Cave	Pipette in mg angeschrieben, kein Umrechnen nötig!
Zulassung	Das Medikament ist seit November 2014 in der Schweiz zugelassen.
Aufklärung	Eltern über Nebenwirkungen aufklären (Hypoglykämie)
Dosierung	1. Behandlungstag: 1 mg/kgKG/d in 2 - 3 Einzeldosen; je nach Alter des Kindes 2. Behandlungstag: 2 mg/kgKG/d in 2 - 3 Einzeldosen; je nach Alter des Kindes; bei Symptomen (Bradykardie) auf 1 mg oder 1,5 mg zurückgehen
vor Therapiebeginn	•Klinische Untersuchung •Gewicht •Herzfrequenz/Minute •Blutdruck (richtige Manschette verwenden!) •EKG (kein Routine-EKG) bei Bradykardie (siehe Tabelle unten), bei auskultierbarer Arrhythmie, bei anamnestisch familiärer Herzerkrankung (A.V-Block, Arrhythmien)
während der ersten zwei Behandlungstage	•Puls ausgezählt pro 60 s und Blutdruckmessung 1 - 2 Stunden (Peak) nach Gabe des Propranolols •Blutzuckermessung nur bei zusätzlicher Hypoglykämie-Risiken (Gütscheln!)
Nachkontrollen	Herzfrequenz- und Blutdruckkontrollen nach 1 und 4 Wochen beim Kinderarzt, nach 4 - 8 Wochen in der kinderchirurgischen Sprechstunde

Ostschweizer Kinderspital

Propranolol – OKS-Schema ambulant

Patienten	•Kinder > 8 Wochen •Adäquate Soziale Situation •sonst gesund
Medikament	Propranolol-Hydrochlorid-Trinklösung (Vorrat in der Apotheke)
Cave	Pipette in mg angeschrieben, kein Umrechnen nötig!
Antrag	Antragstellung bei Swiss-Medic (Formular bei Dr. med. Dagmar Klima-Lange erhältlich)
Aufklärung	Elternaufklärung unterschreiben lassen
Dosierung	1. Behandlungstag: 1 mg/kgKG/d in 2 Einzeldosen 2. Behandlungstag: 2 mg/kgKG/d in 2 Einzeldosen; bei Symptomen (Bradykardie) auf 1 mg oder 1,5 mg zurückgehen
vor Therapiebeginn	•klinische Untersuchung •Gewicht •Herzfrequenz/Minute •Blutdruck (richtige Manschette verwenden!) •EKG (kein Routine-EKG) bei Bradykardie (siehe Tabelle unten), bei auskultierbarer Arrhythmie, bei anamnestisch familiärer Herzerkrankung (A.V-Block, Arrhythmien)
Therapie und Überwachung	•Gabe des Propranololsaftes •Herzfrequenz und Blutdruckmessung 1 - 2 Stunden nach Gabe •bei guter Verträglichkeit Dosis für 3 - 7 Tage mit 1 mg/kgKG/d belassen •Eltern über Warnsymptome aufklären •regelmässige Nahrungsverabreichung zu Hause
Nachkontrollen	nächster Termin nach 3 - 7 Tagen vereinbaren zur Steigerung der Dosis auf 2 mg/kgKG/d unter ambulanter Nachkontrolle mit Herzfrequenz- und Blutdruckmessung.

Ostschweizer Kinderspital

DD: kongenitale Hämangiome

Eigenschaft: Bei Geburt bereits vorhanden

GLUT1-Protein: Negativ

Formen: RICH
NICH

Ostschweizer Kinderspital

DD: kaposiformes Hämangioendotheliom

Dignität:	Semimaligne (infiltrativ wachsend)
Ätiologie:	Kongenital oder erworben
Aspekt:	Glatte Oberfläche, unscharfe Ränder
GLUT1-Protein:	Negativ
Kasabach-Merritt:	50% der Fälle mit Thrombozytenverbrauch und diffusen Blutungen.
Therapie:	Operativ Adjuvant: Vincristin/Cyclophosphamid

Ostschweizer Kinderspital

DD: Gefässmalformationen

Ätiologie: Keine Neoplasie
Persistenz des primären Gefässnetzes (extratrunkulär)
Aplasie grosser bleibender zentraler Gefässe (trunkulär)

Einteilung: Venös
Ateriovenös
Lymphatisch

Verlauf: Langsam grössenprogredient (Gefässwanddysplasie)

Ostschweizer Kinderspital

Venöse Malformationen

Diagnostik: Farbkodierte Dopplersonographie
MRI
Direkte Angiographie ab ca. 6. LJ.

Problem: Thrombenbildung in langsam durchströmten Arealen mit starken Schmerzen.

Therapie: Kompressionsbekleidung
Antikoagulation (fraktioniertes Heparin/Vit. K-Ant.)
Interventionelle Sklerosierung
Resektion mit hoher „Rezidivrate“

Ostschweizer Kinderspital

Segmentale vaskuläre Malformation

Ostschweizer Kinderspital

Lymphatische Malformationen

Ausprägung: Zumeist extratrunkulär infiltrierend

Lokalisation: 2/3 am Hals

Therapie: Grosszystisch operativ oder Sklerosierung (OK432, Off-label-use)
Hohe „Rezidivrate“

Ostschweizer Kinderspital

Kiemenbogenreste

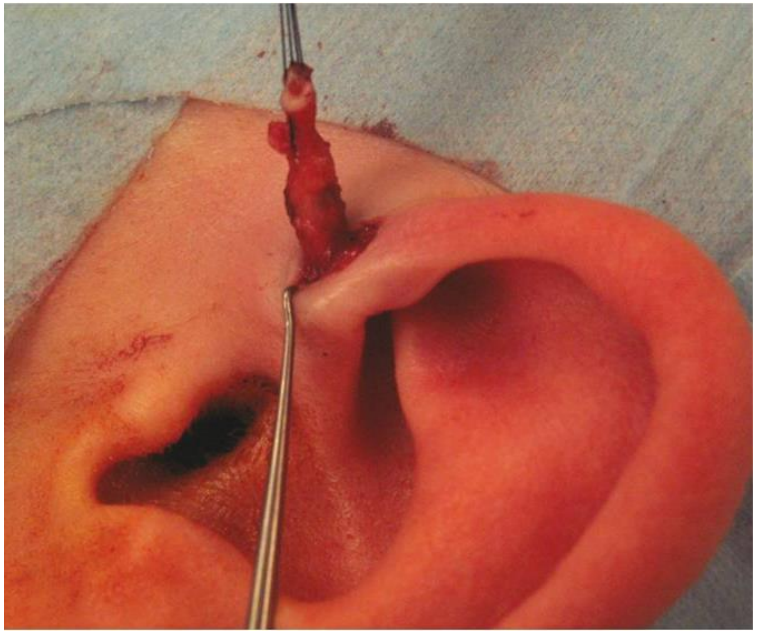

Präauriculäre Fisteln und Anhängsel

Ostschweizer
100 Jahre seit 1909 für unsere Kinder
St. Gallen • Thurgau • Appenzell AR • Appenzell AI • Fürstenthum Liechtenstein

Laterale Halsfisteln/-zysten

Lokalisation: Immer am Vorderrand des M. sternocleidomastoideus

DD: Zystisches Lymphangioma colli
Lymphknotenabszess

Therapie: Immer operativ

Ostschweizer Kinderspital

Kiemenbogenreste

Op-Indikation: Präauriculäre Fistel – Infektvermeidung

Präauriculäre Anhängsel – Kosmetik

Laterale Fistel/Zyste - Infektvermeidung

Ostschweizer Kinderspital

Darwin Höcker

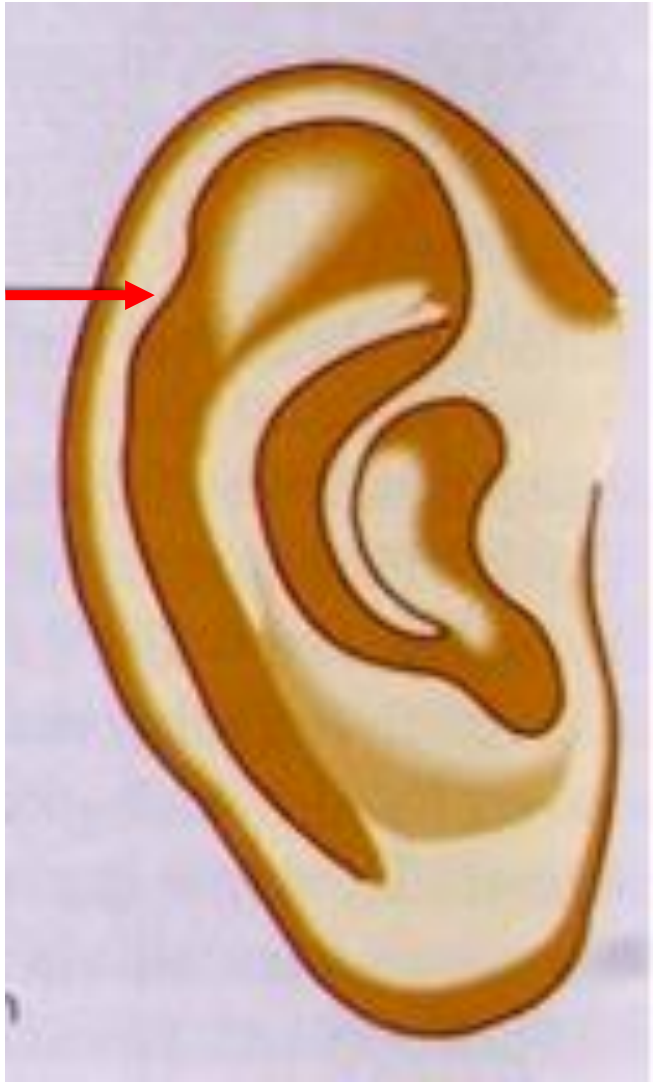

Ostschweizer Kinderspital

Fremdkörper

Weichteilfremdkörper: Holzsplitter, Dornen, Glas, Angelhaken.

Symptome: Schwellung, Schmerz

Diagnostik: Sonographie, Weichteil-Rx.

Therapie: Entfernung (oft sehr schwierig).

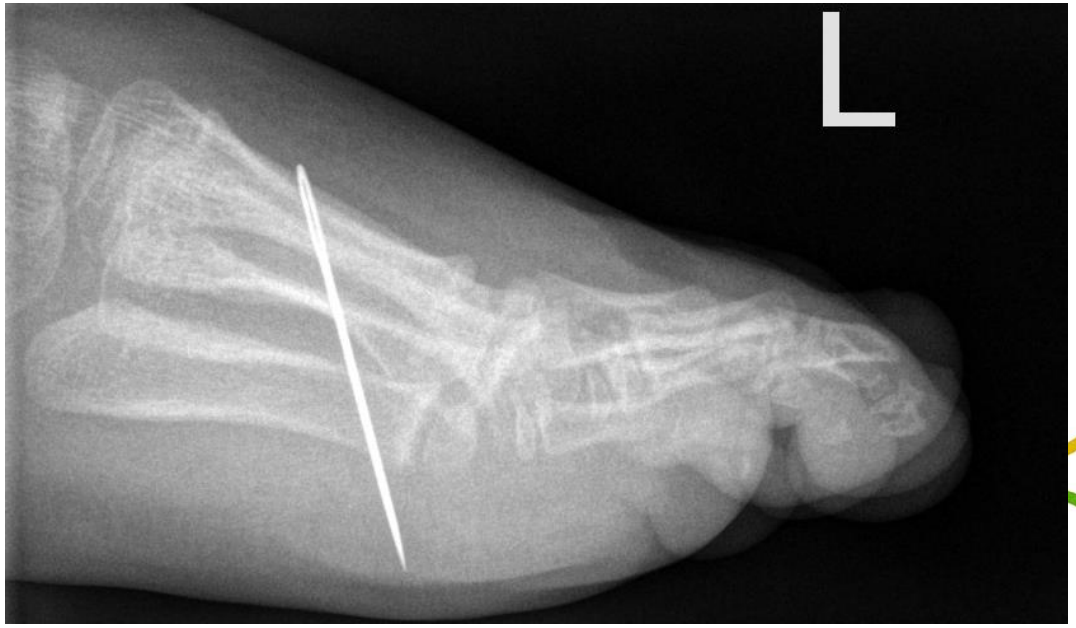

Ostschweizer Kinderspital
100 Jahre seit 1909 für unsere Kinder
St. Gallen • Thurgau • Appenzell AR • Appenzell AI • Fürstentum Liechtenstein

Fremdkörperingestionen

Alter: 6 Monate – 3 Jahre

Komplikationen: <1%

Art des FK: Münzen 30-80%
Fischgräten (Tonsillen)
Batterien (cave: Ösphagusperforation)
Magnete (cave: Darmperforation)

Scharfe FK: Ab Magen in der Regel keine Probleme

Batterien: Ab Magen in der Regel keine Probleme
>48h im Magen - Entfernung

Ostschweizer Kinderspital

Fremdkörperingestionen

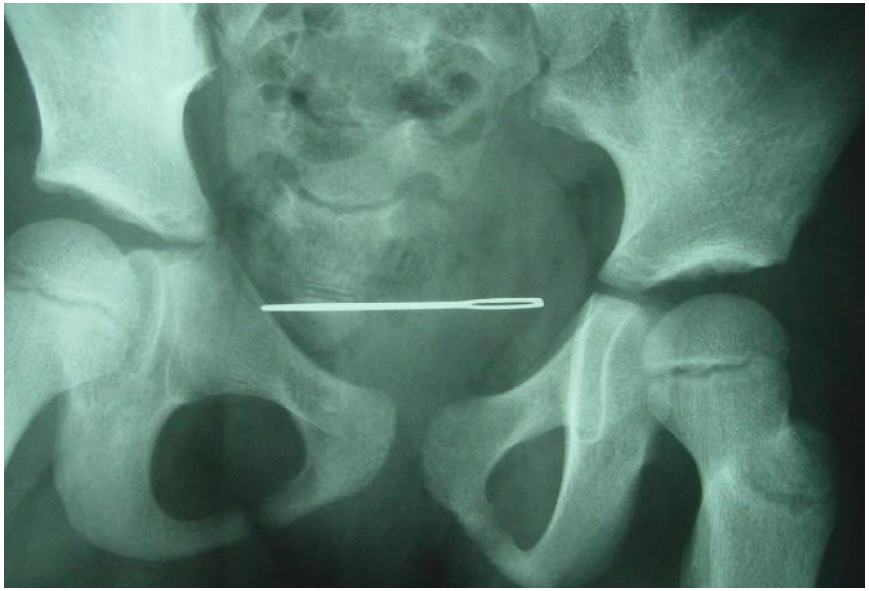

Ostschweizer Kinderspital

Fremdkörperingestionen

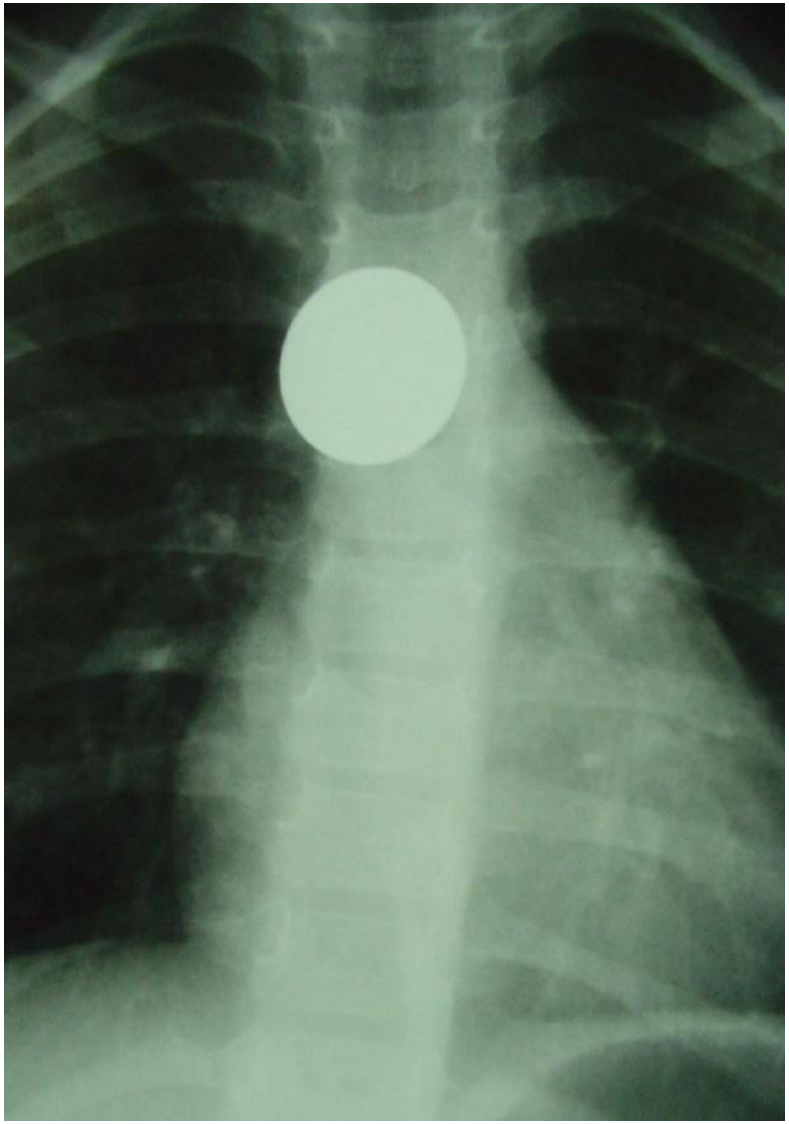

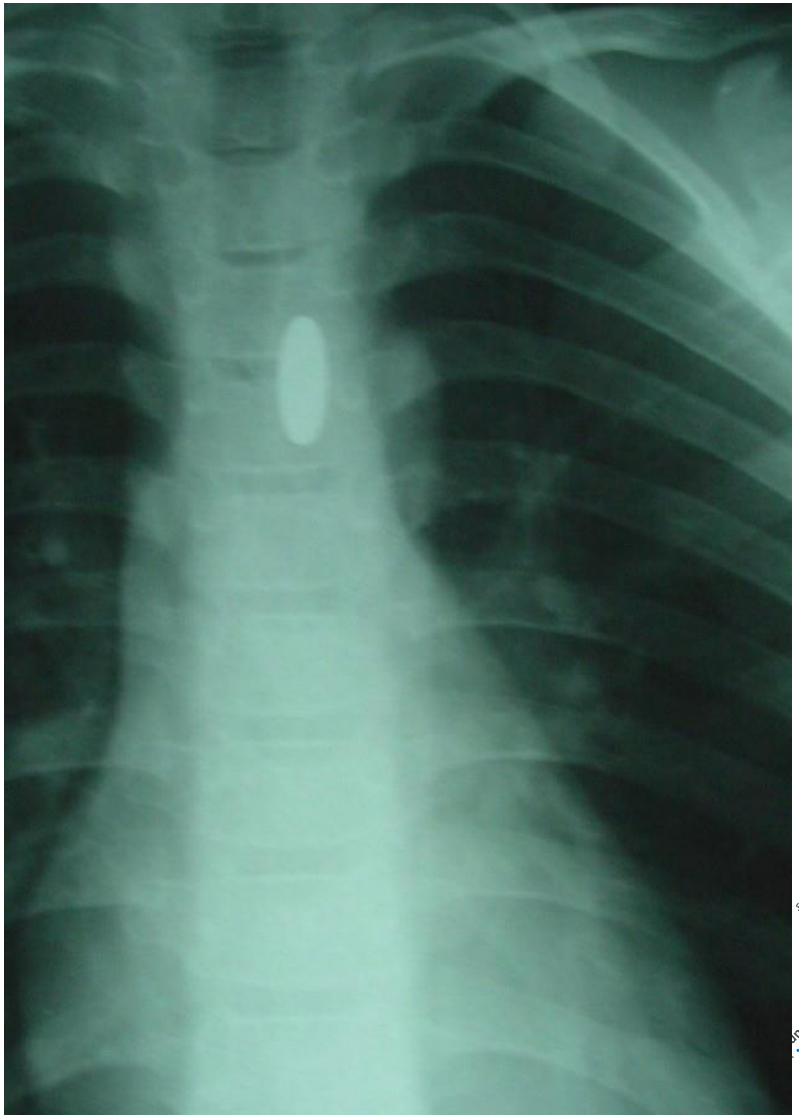

Ostschweizer Kinderspital

Fremdkörperingestionen

Aus:
Schweinitz/Ure: Kinderchirurgie
Springer 2009

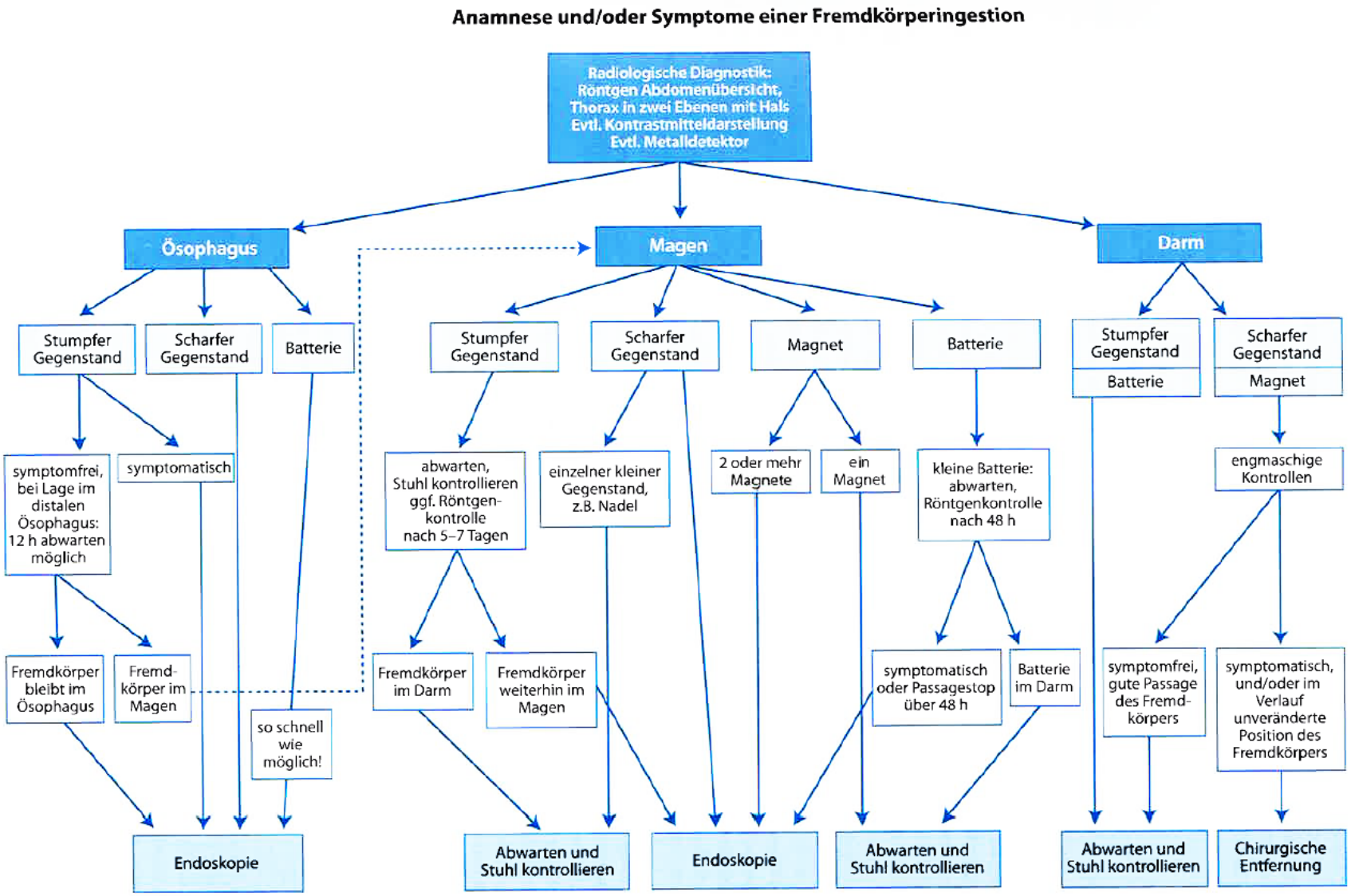

Ostschweizer Kinderspital

Sinus pilonidalis

Ostschweizer Kinderspital

Sinus pilonidalis – mögliche Ätiologie

Ursache:	Multifaktoriell
Angeboren	Versprengtes Ektoderm Coccygealgrübchen Assoziation mit Dermalsinus Familiäre Häufung
Erworben	Abgebrochene eingewachsene Haare Fremdkörpergranulom
Begünstigend:	Adipositas Starke Behaarung Starkes Schwitzen

Ostschweizer Kinderspital

Sinus pilonidalis

Epidemiologie:

Familiäre Häufung
Ab dem Jugendlichenalter
m>>f

Erscheinungsbilder:

Asymptomatisch

Akut abszedierend

Chronisch sezernierend

Ostschweizer Kinderspital

Sinus pilonidalis - Verlauf

Ohne Therapie:

Asymptomatisch	Kann lebenslang asymptomatisch bleiben.
Chronisch rez.	Keine spontane Abheilung.

Mit Therapie: Rezidive möglich!

Ostschweizer Kinderspital

Sinus pilonidalis - Therapiemöglichkeiten

Akut abszedierend:

Abzessdrainage
Kein Verschluss!

Chronisch sezernierend:

Ausschneidung mit offener Wundbehandlung möglich

Ausschneidung mit Mittelliniennaht mit hoher Rezidivrate

Ausschneidung mit asymmetrischer Lappenplastik mit geringer Rezidivrate

Ostschweizer Kinderspital

Sinus pilonidalis

Postoperativ:

Redondrainage 3-5 Tage

Fadenmaterial eher nicht resorbierbar

Nicht bücken/sitzen 3 Wochen

Dauerhafte Enthaarung

Ostschweizer Kinderspital

Sinus pilonidalis – Limberg Rhomboidlappen

Ostschweizer Kinderspital

Hypospadie

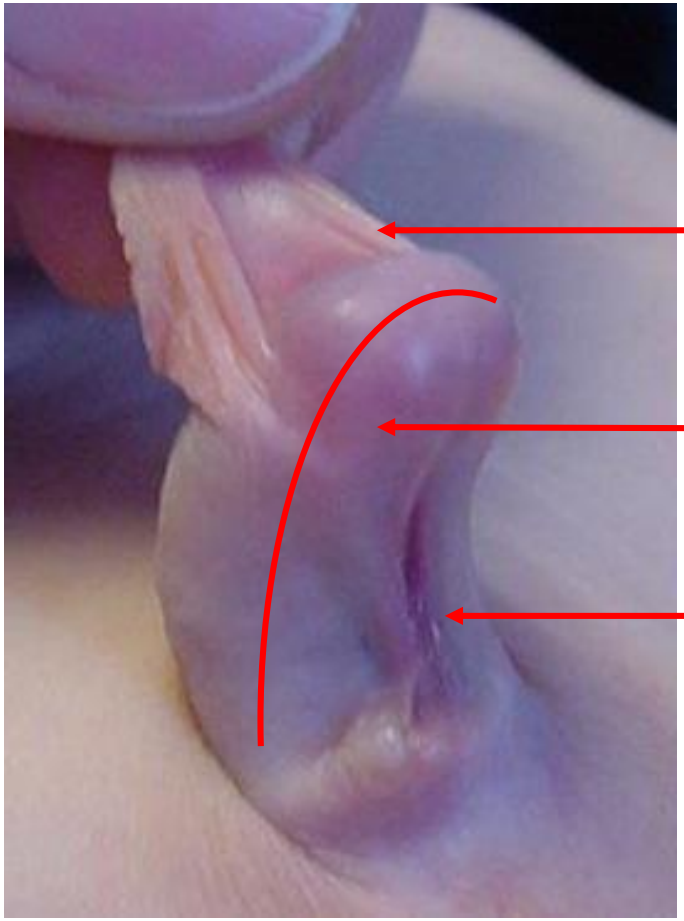

Ostschweizer Kinderspital

Hypospadie

Operationsindikation: Glandulär/coronar/subcoronar
eher kosmetisch

Penil/scrotal/perineal
funktionell

Bei Stenosierung

Bei Schaftkrümmung

Operationszeitpunkt: 2. Lebensjahr

Ostschweizer Kinderspital

Hypospadie

Operationstechniken:	Einzeitige/zweizeitige Verfahren Tubularisierung Onlay-/Inlayflaps Tubularisierte gestielte Lappen Freie Lappen
Harnableitung:	Stent vs. Zystofix vs. keine Ableitung
Postoperativ:	Schaumverband 1 Woche
Komplikationen:	Infektion Stenose Refistel Kosmetik

Ostschweizer Kinderspital

Abstehende Ohren

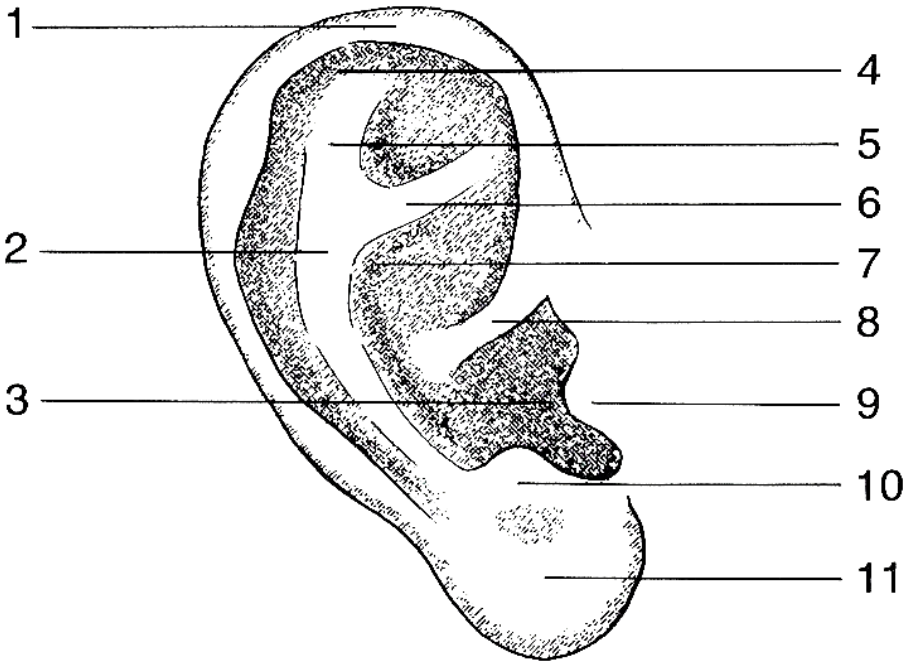

Abb. **58** Normal geformte Ohrmuschel.

1 Helix
2 Anthelix
3 Gehörgang
4 Scapha
5 Crus superior } Anthelicis
6 Crus inferior } Anthelicis
7 Concha
8 Crus helicis
9 Tragus
10 Antitragus
11 Ohrläppchen

Ostschweizer Kinderspital

Abstehende Ohren

Ostschweizer Kinderspital

Abstehende Ohren

Ursache:	Hypertrophie der Concha Hypoplasie der Anthelix
Operationsindikation:	Kosmetisch Psychische Belastung
Operationszeitpunkt:	Ab Eintritt ins Schulalter
Problem:	Kosten werden nicht von der Grundversicherung gedeckt **Ggf. Zusatzversicherung**

Ostschweizer Kinderspital

Abstehende Ohren

Operationstechnik:

Bildung der Anthelix
Conchareduktionsplastik
Hautnaht resorbierbar

Postoperativ:

Stirnband
Wunde trocken halten
Haare nicht waschen für 10d

Komplikationen:

Infektion
Hämatom
Perforation von Fäden

Kosmetisch unschönes Ergebnis

Ostschweizer Kinderspital

Abstehende Ohren

Ostschweizer Kinderspital

Abstehende Ohren

ELSEVIER

Journal of Plastic, Reconstructive & Aesthetic Surgery

Volume 65, Issue 1, January 2012, Pages 54–60

A prospective study on non-surgical correction of protruding ears: The importance of early treatment ☆

M.P. van Wijk, C.C. Breugem, M. Kon

Studiendesign:	Prospektiv, nicht randomisiert	
Patienten:	132 (209 behandelte Ohren)	
Follow up:	81 (Drop out 51)	
Ergebnis:	Gut	28%
	Akzeptabel	36%
	Schlecht	36%
Schlussfolgerung:	Start <6 Wochen zwingend	
	Anhelix besser korrigierbar	

Ostschweizer Kinderspital

100 Jahre seit 1909 für unsere Kinder
St.Gallen • Thurgau • Appenzell AR • Appenzell AI • Fürstenfürstentum Liechtenstein

Zirkumzision

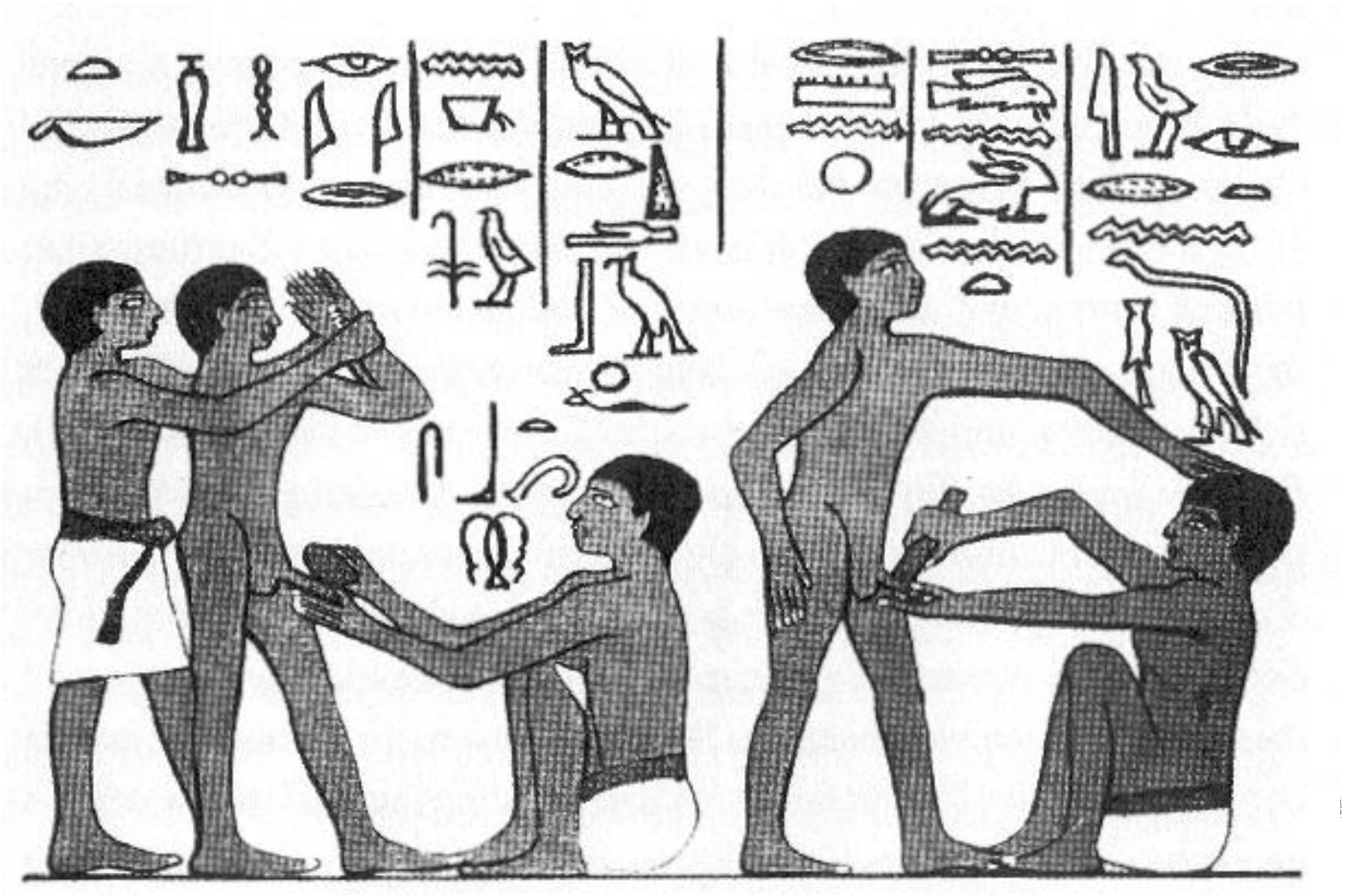

Ostschweizer Kinderspital

Die Vorhaut

Physiologischer Bestandteil des Penis

Verklebungen bis zum 3.-5. Lj. Normal

Rituelle Beschneidungen durch kulturelle und religiöse Traditionen sowie soziale Normen motiviert

Phimose: Primär (kongenital, 20%)
Sekundär (rez. Einrisse,
nach Balanitis, Lichen sclerosus)

Ostschweizer Kinderspital

Die Vorhaut

Anamnese:

Frühere Retrahierbarkeit?
Balanitiden?
Ballonierung bei Miktion?
HWI?
Dysurie?
Schmerzen bei Erektion?

Ostschweizer Kinderspital

Die Vorhaut - Befunde

Retrahierbarkeit der Vohaut

0	Volle Retraktion, keine Enge hinter der Glans, oder einfache Retraktion, die nur durch kongenitale Adhäsionen zur Glans begrenzt wird.
1	Volle Retraktion, Enge hinter der Glans.
2	Teilweise Sichtbarkeit der Glans, die Vorhaut (nicht die Adhäsionen) ist limitierend.
3	Teilweise Retraktion möglich, nur der Meatus ist sichtbar.
4	Wenig Retraktion möglich, Meatus und Glans nicht sichtbar
5	Keine Retraktion möglich.

Ostschweizer Kinderspital

Die Vorhaut - Befunde

Erscheinungsbild der Vorhaut:

0	Normal
1	Präputialer Einriss
2	Kleine weißliche Narbe, nicht die gesamte Zirkumferenz betreffend
3	Ausgeprägter LS (BXO), erhebliche Narbe und/oder Blutungsbereitschaft bei Retraktionsversuch

Frenulum breve:

Ausgeprägte Verkürzung mit Ventralabkippung der Glans

Ostschweizer Kinderspital

Indikationen zur Phimose-Behandlung

Absolute Indikationen:
Lichen sclerosus (BXO)
Schwere Vernarbung
Nach Paraphimose
Akute Dysurie bei dekompensierter Phimose

Relative Indikationen:
Unmöglichkeit/Schmerzen der Retraktion (**älteres** Kind)
Ballonieren bei Miktion (beim Kleinkind ggf. normal)
Rezidivierende Balanoposthitiden
Prophylaxe von Harnwegsinfektionen
Probleme beim intermittierendem Katheterismus

Ostschweizer Kinderspital

Zeitpunkt der Phimose-Behandlung

Unkomplizierter Verlauf:

Vor der Einschulung, ggf. später.

Komplizierter Verlauf:

Sofort.

Ostschweizer Kinderspital

Phimose

Behandlungsoptionen bei Phimose:

Vollständige Beschneidung

Sparsame (Teil-)Beschneidung

Vorhauterweiterung (Welsh-Plastik)

Lokalbehandlung mit steroidhaltiger Creme
(Initialerfolg 75%, Rezidivrate 30%)

Ostschweizer Kinderspital

Operative Therapie der Phimose

Anästhesieverfahren: Allgemeinanästhesie

mit Peniswurzelblock oder

mit Caudalblock

Ostschweizer Kinderspital

Operative Therapie der Phimose

Risiken:

Nachblutung (1-2%)
Schwellung (temporär)
Kosmetisch unbefriedigendes Ergebnis
Urethrokutane Fisteln
Meatusstenose
Rezidiv-Phimose
Rezidiv-Balanoposthitis

Ostschweizer Kinderspital

Lokaltherapie bei Phimose am OKS

2x/die eine stecknadelkopfgrosse Menge der Diprolen®-Creme (nicht Salbe) auf die Vorhaut auftragen, dies regelmässig über 4 – 6 Wochen.

Wirkstoff: Betametason 0.05%
Zulassung: Nicht zugelassen <12 Jahren

Ostschweizer Kinderspital

Teilbeschneidung

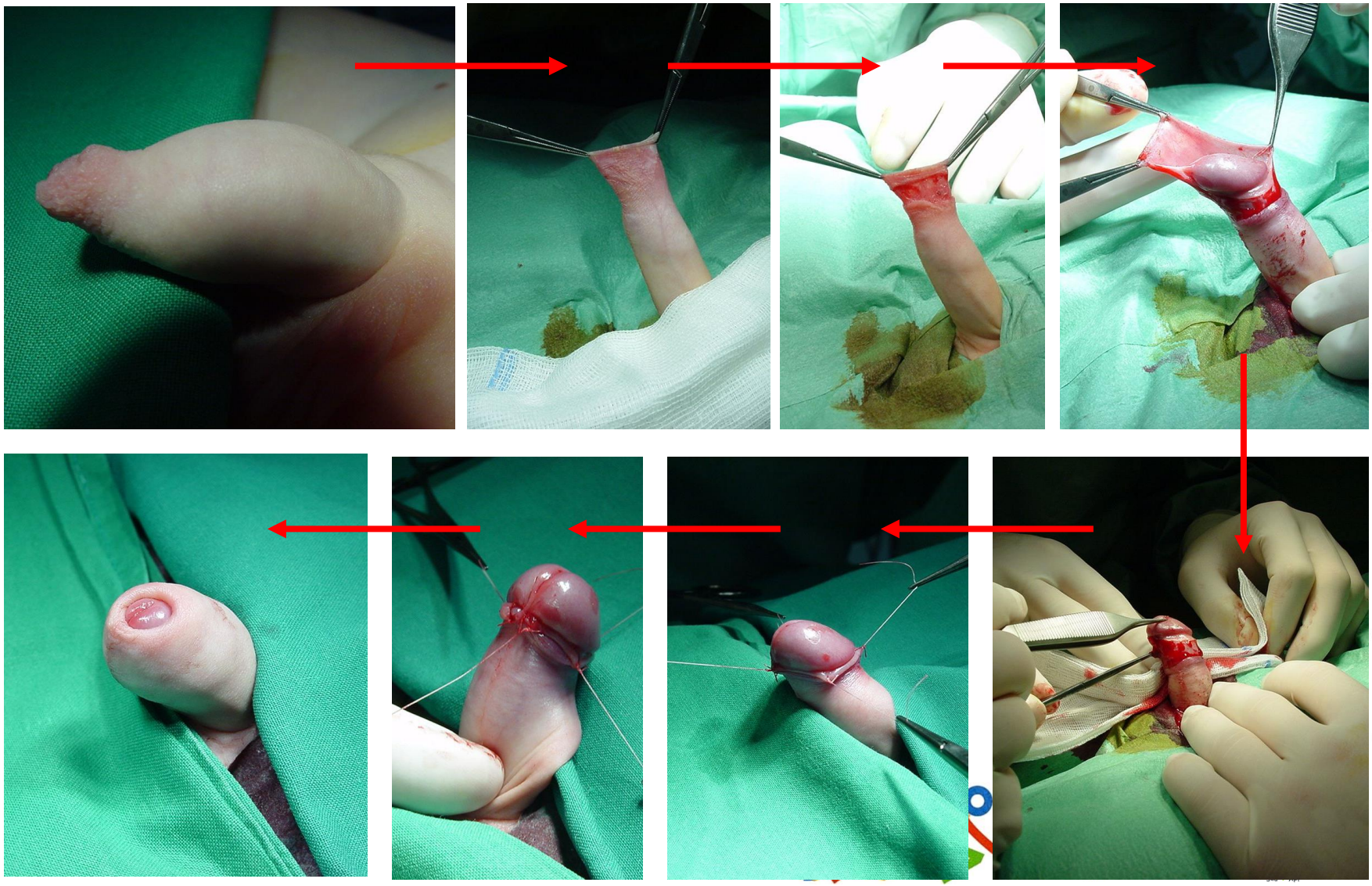

Ostschweizer Kinderspital

Zirkumzision

Kontraindikationen der Zirkumzision:

Hypospadie

Penisverkrümmungen

Burried Penis

Ostschweizer Kinderspital

Vielen Dank für Ihre Aufmerksamkeit!

Ostschweizer Kinderspital