Obere Extremität

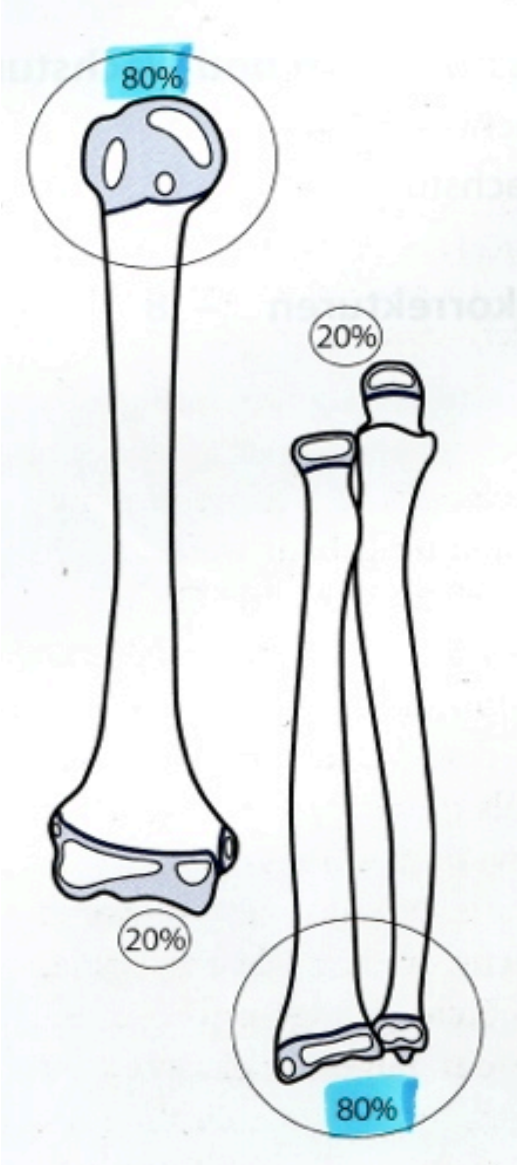

Claviculafraktur

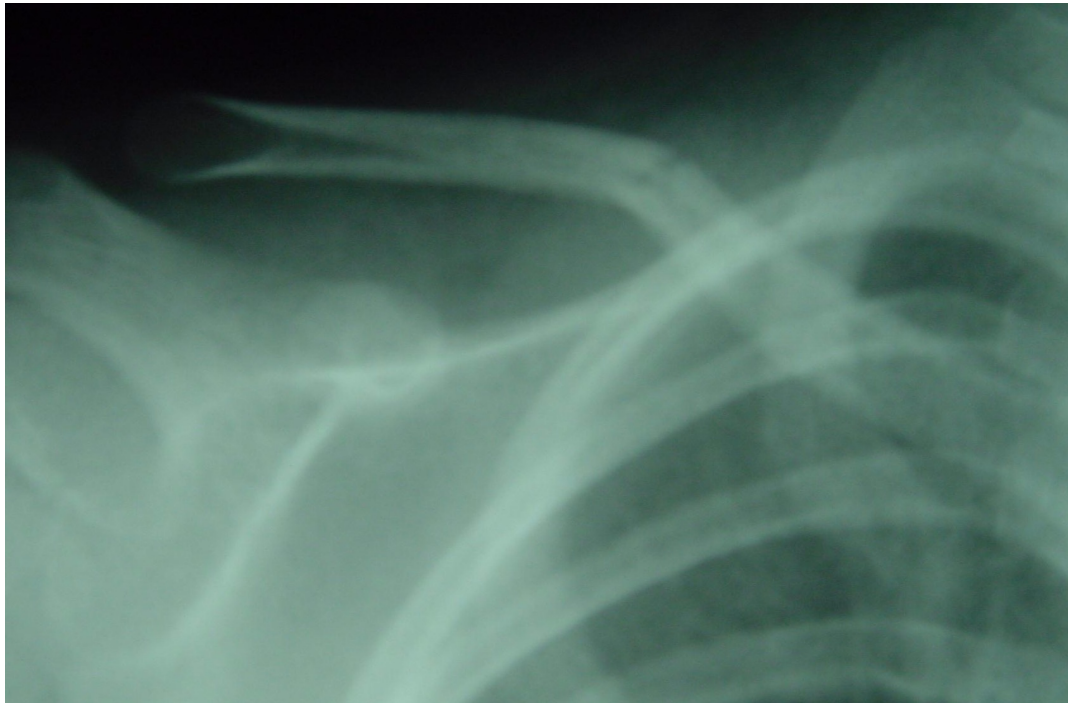

5- 15% aller kindlicher Frakturen

Immer (?) konservative Behandlung

Claviculafrakturen im mittleren Drittel

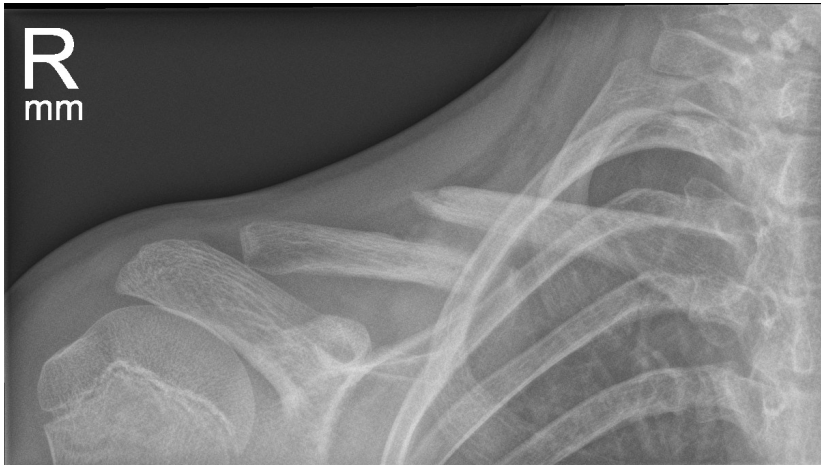

11-jährig
Mädchen
Ambitionierte Eiskunstläuferin

6-jähriger Junge

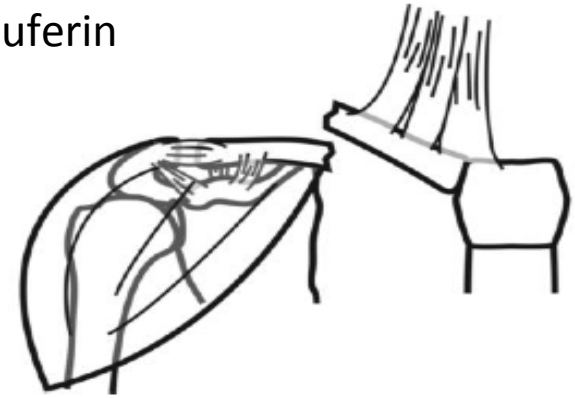

11-jährige Eiskunstläuferin

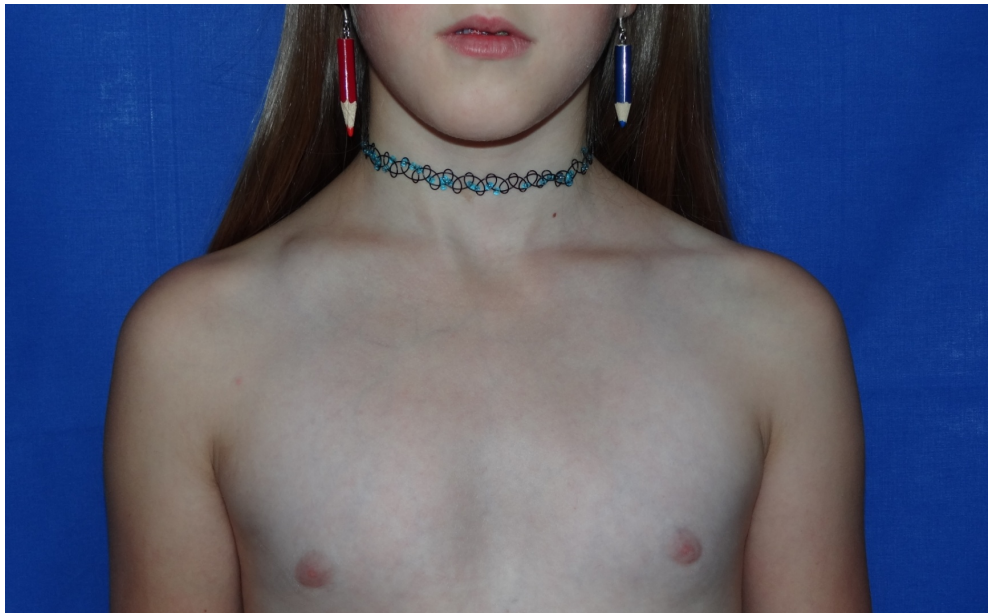

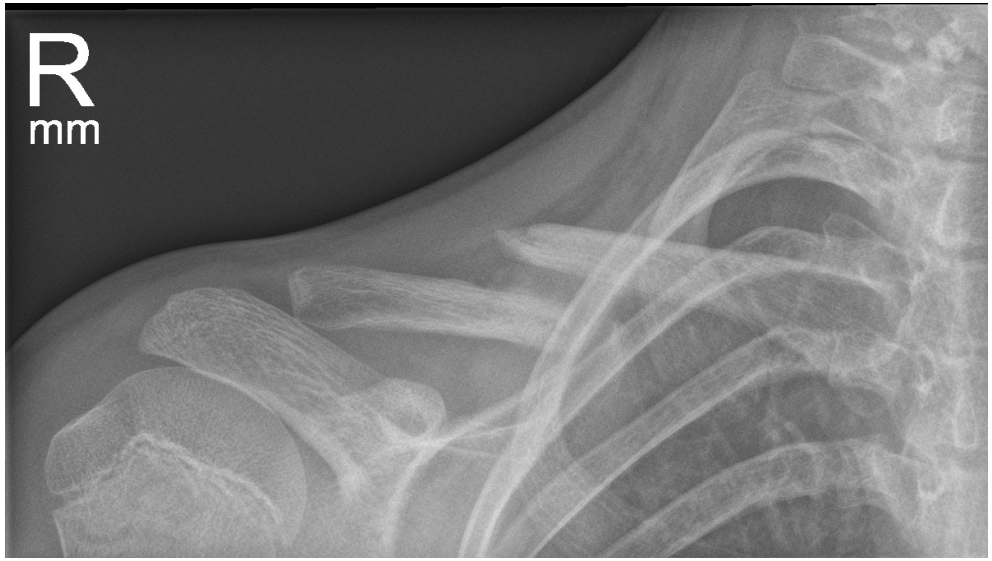

Claviculafraktur

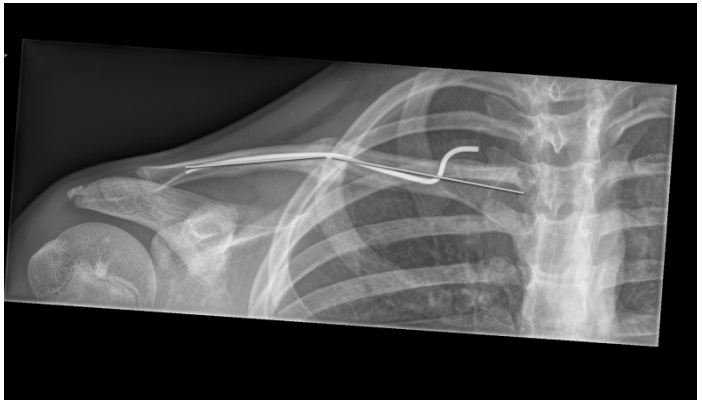

- Operationsindikationen
  - Absolut (**altersunabhängig)**
    - Offene Fraktur
    - Drohende Hautperforation
    - Begleitverletzungen (neurovaskulär, Lunge)
  - Relativ: **bei > 10-jährigen**
    - Vollständige Dislokation mit Verkürzung von > 2cm
    - Leistungssportler
    - Deutlich erkennbare Fehlstellung (v.a. Mädchen)
    - Starke Schmerzen bei der konservativen Behandlung

Macintosh AL. Surgical Treatment of Adolescent Clavicle Fractures: Results and Complications. J Pediatr Orthop. 2016

Keine subkapitale Humerusfraktur

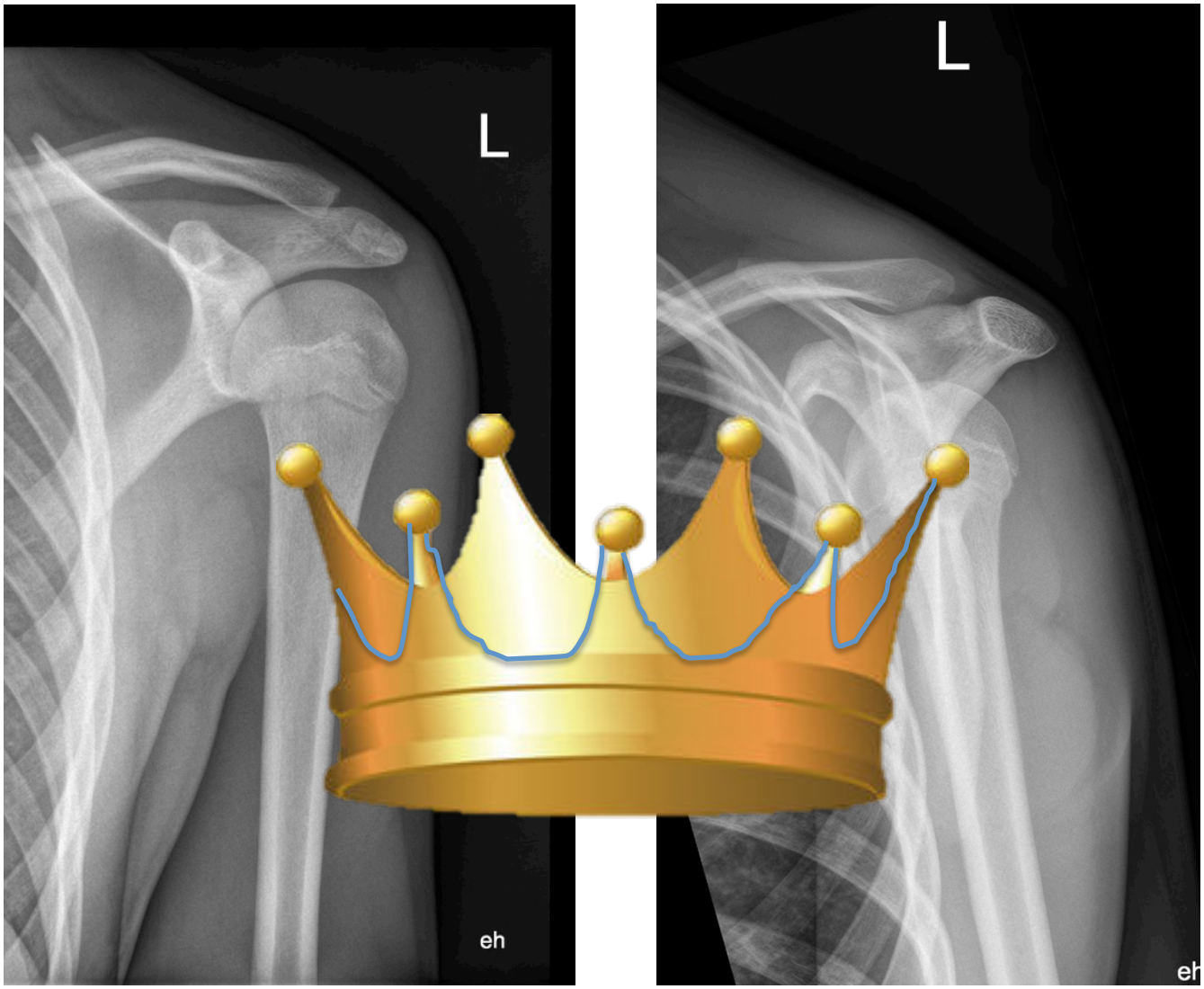

15-jähriger Jugendlicher

Subcapitale Humerusfraktur!

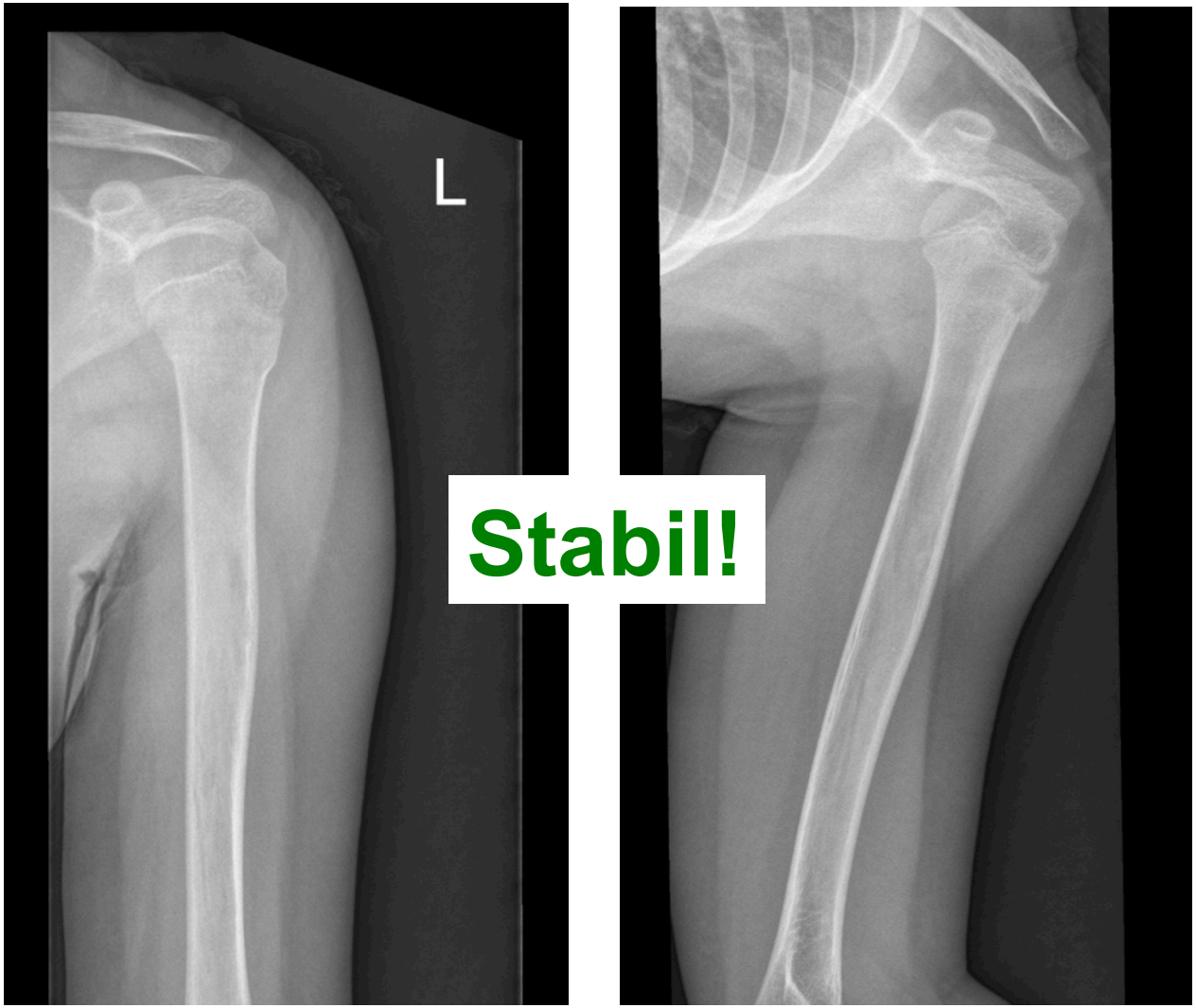

Giuliana, 5 Jahre, im Kindergarten auf der Treppe gestürzt

Subcapitale Humerusfraktur

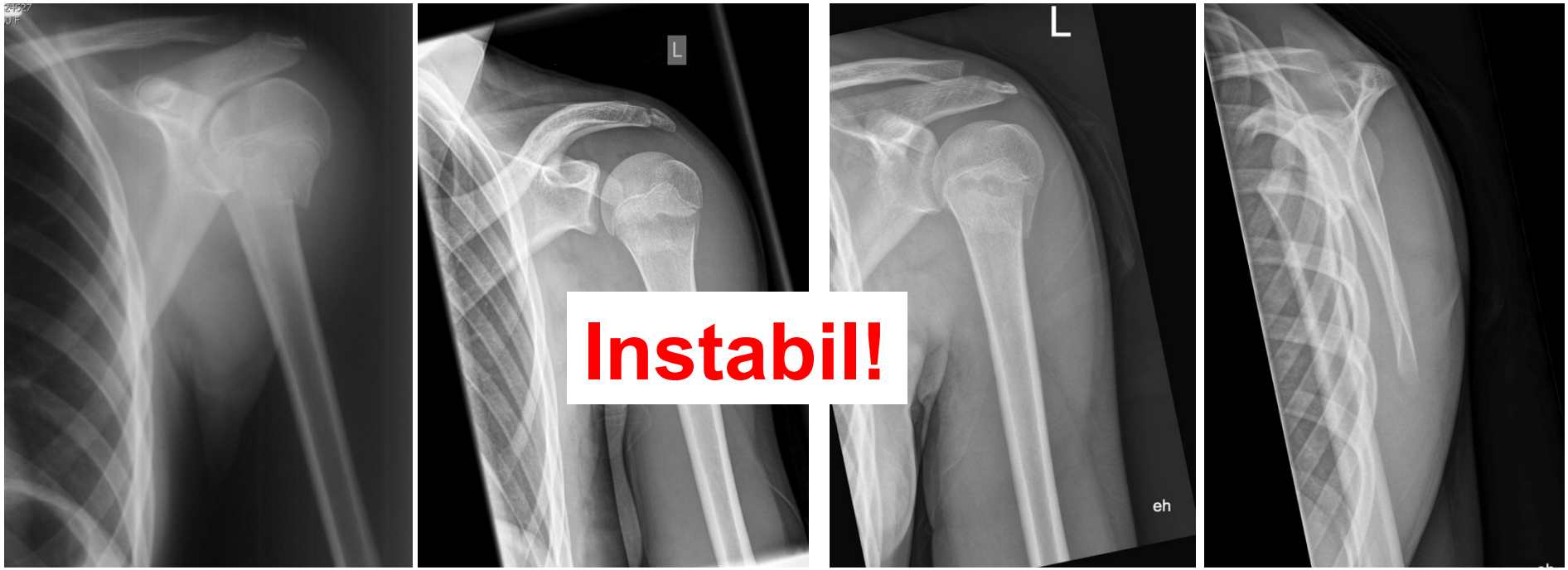

Instabil!

6 Tage posttraumatisch

Lea, 14 Jahre,
Sturz vom Pferd

Subcapitale Humerusfraktur

Instabil!

Lea, 14 Jahre,
Sturz vom Pferd

DD Schulterluxation

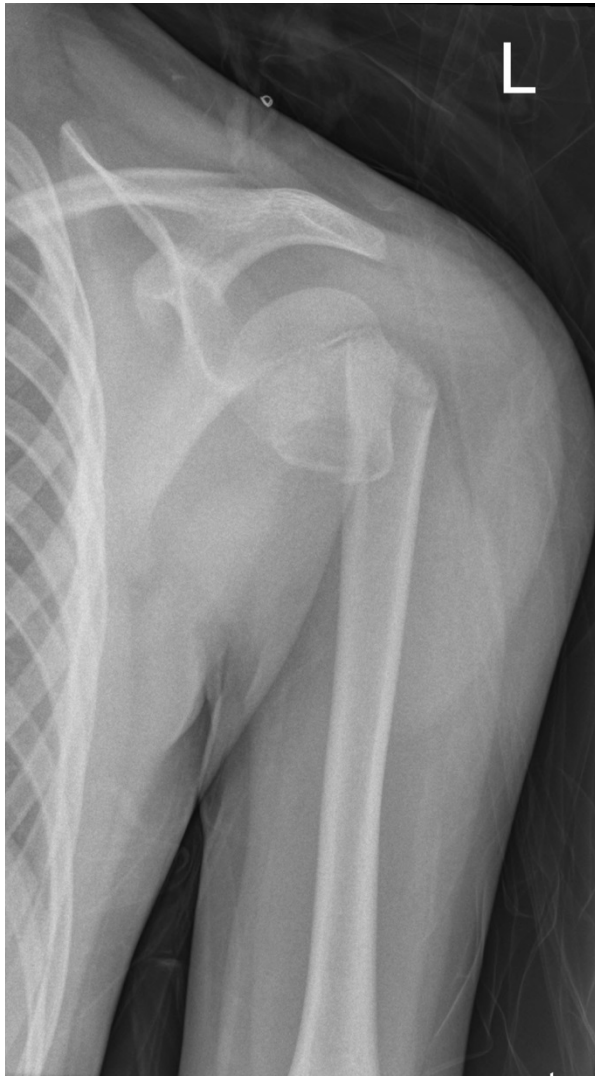

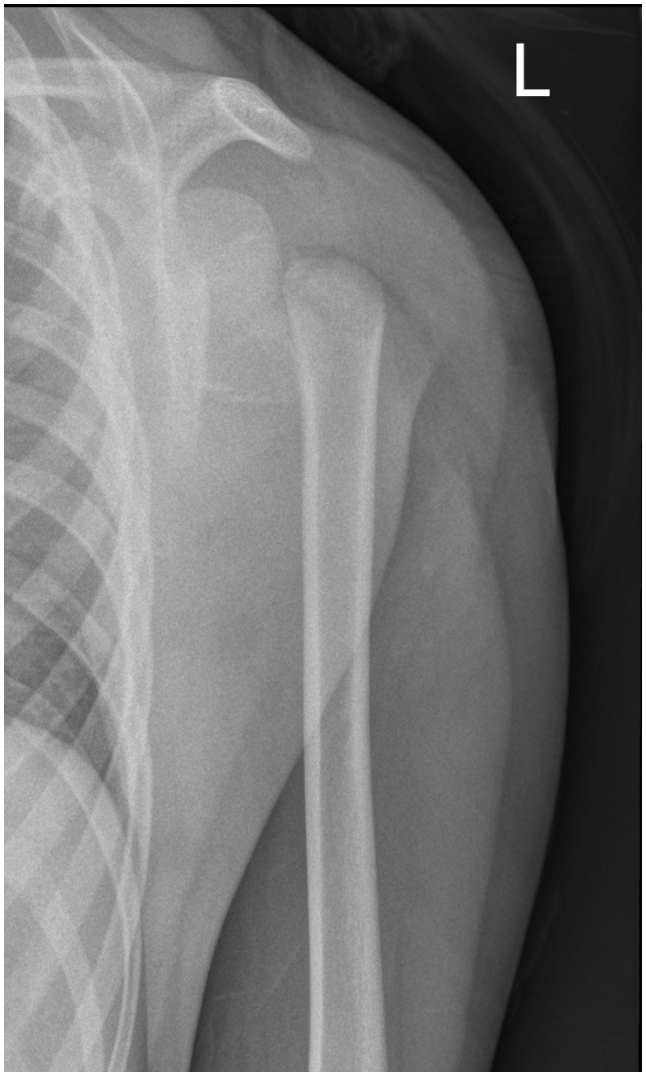

Joanna, 12 Jahre, Sturz vom Pferd

Subcapitale Humerusfraktur

<u>Grosses Korrekturpotential</u>!
> 12j bis 30°
< 12j bis 60°

<u>Achtung</u>!
DD Schulterluxation!
Nervus axillaris!

Humerusschaftfrakturen

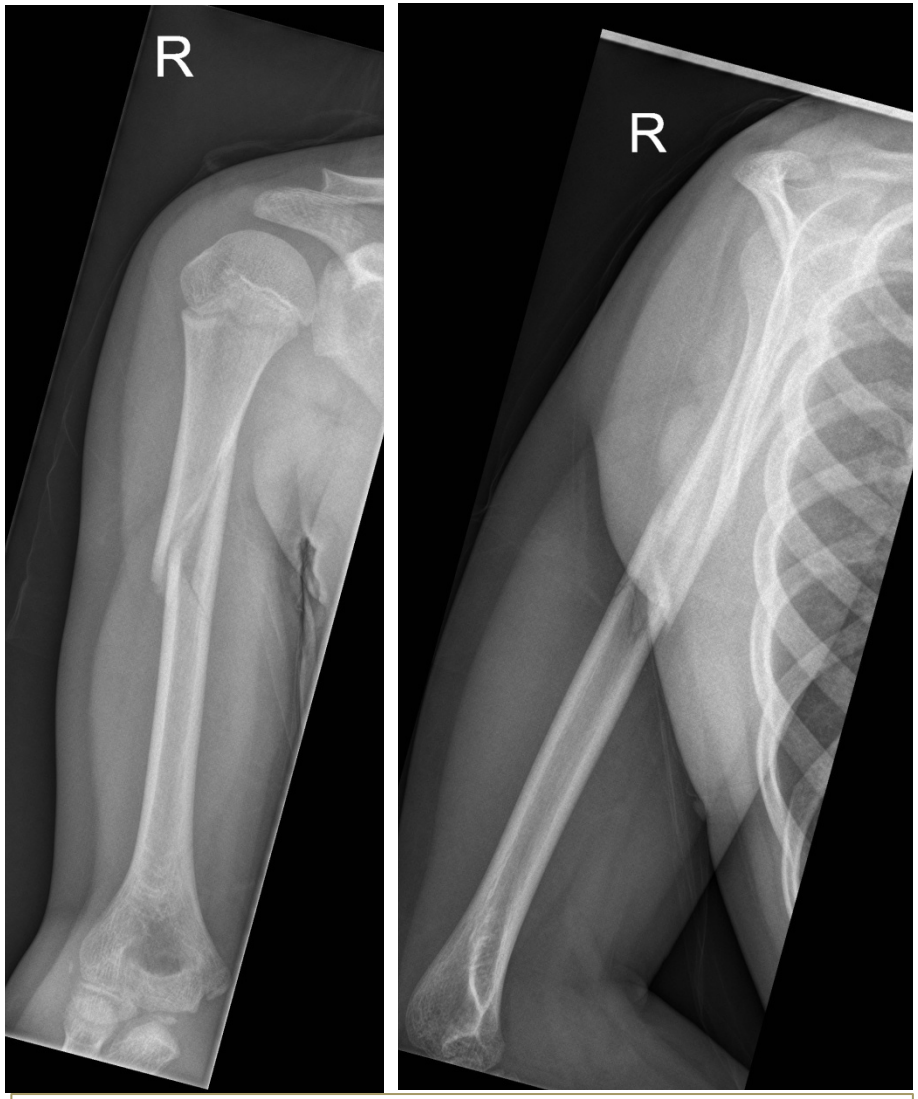

Loresa, 9 Jahre, Arm in Wäschetrockner

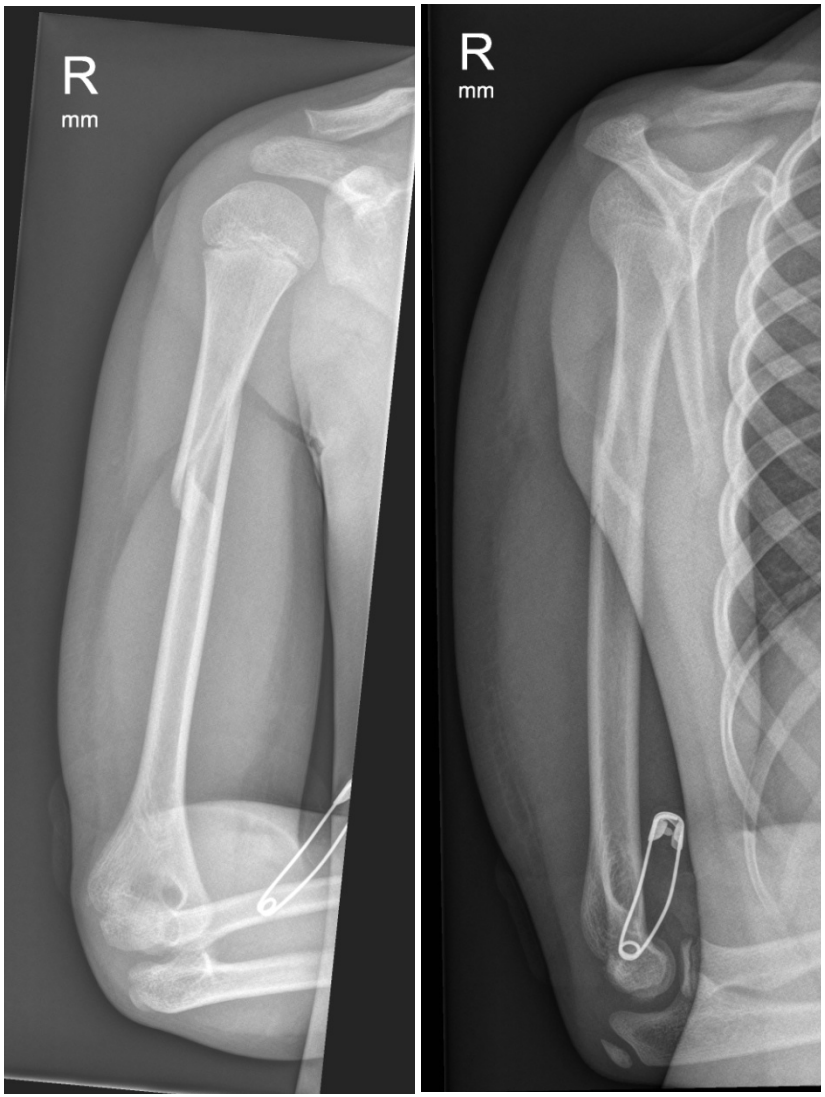

Kontrolle nach 11d

Schneeballwurf...

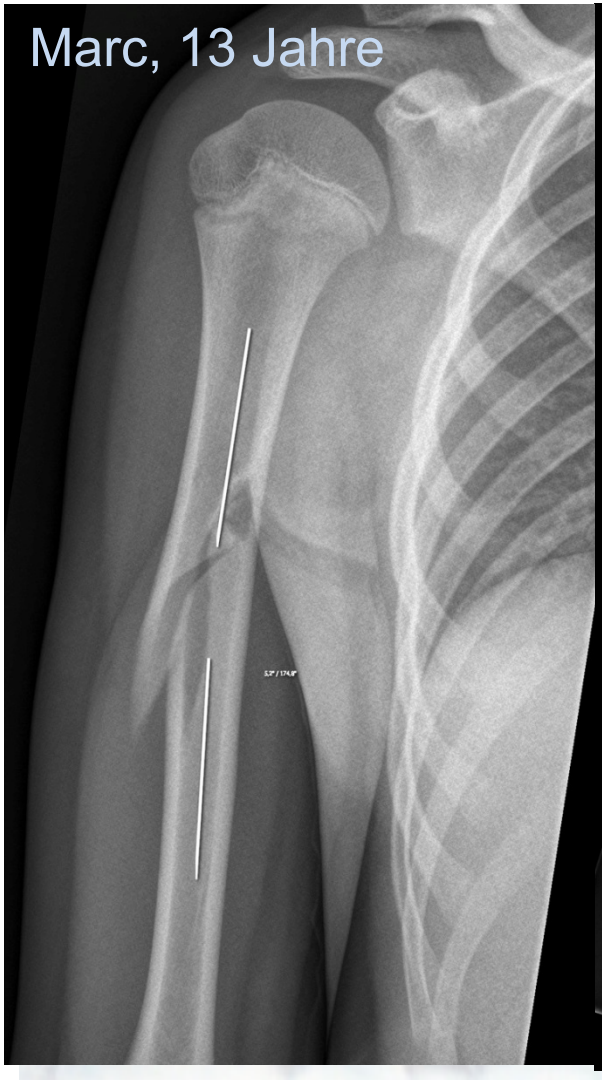

Humerusschaftfrakturen

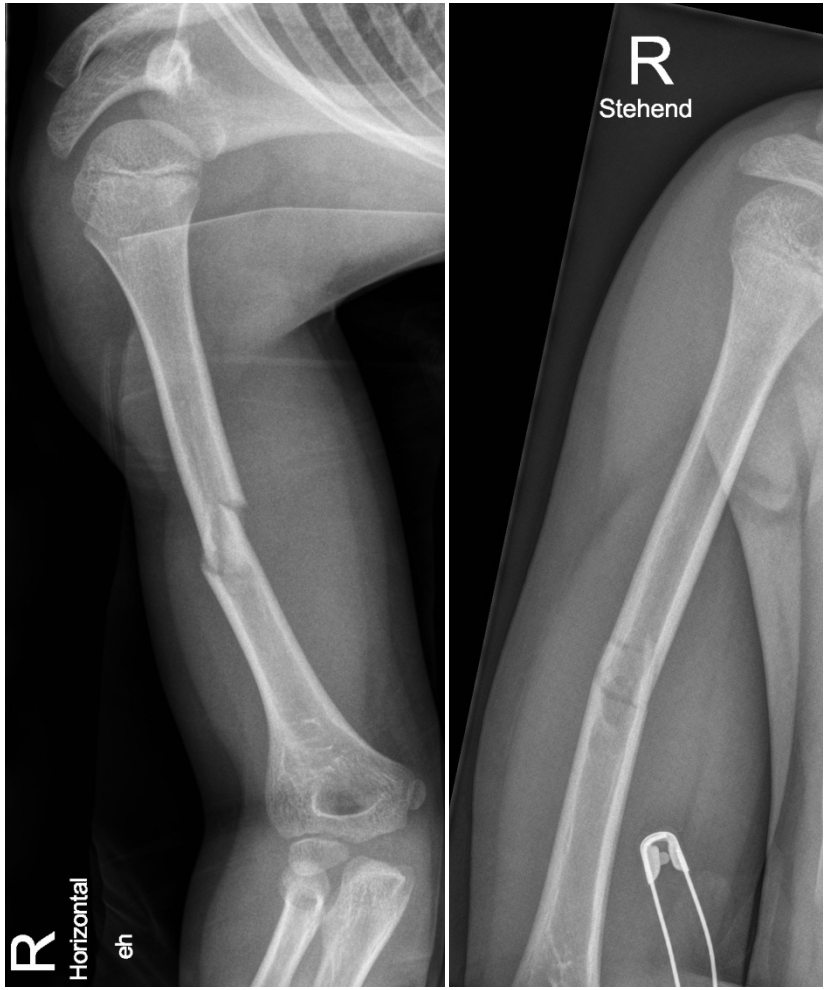

Oft **konservativ** möglich (Gilchristverband/ evt. Sarmiento)

<u>Achtung:</u>
Kontrolle **N. radialis**

Valgusfehlstellung ist problematisch (funktionell und kosmetisch)

Cocco, 7 Jahre, Stolpersturz auf Wiese

Supracondyläre Humerusfrakturen

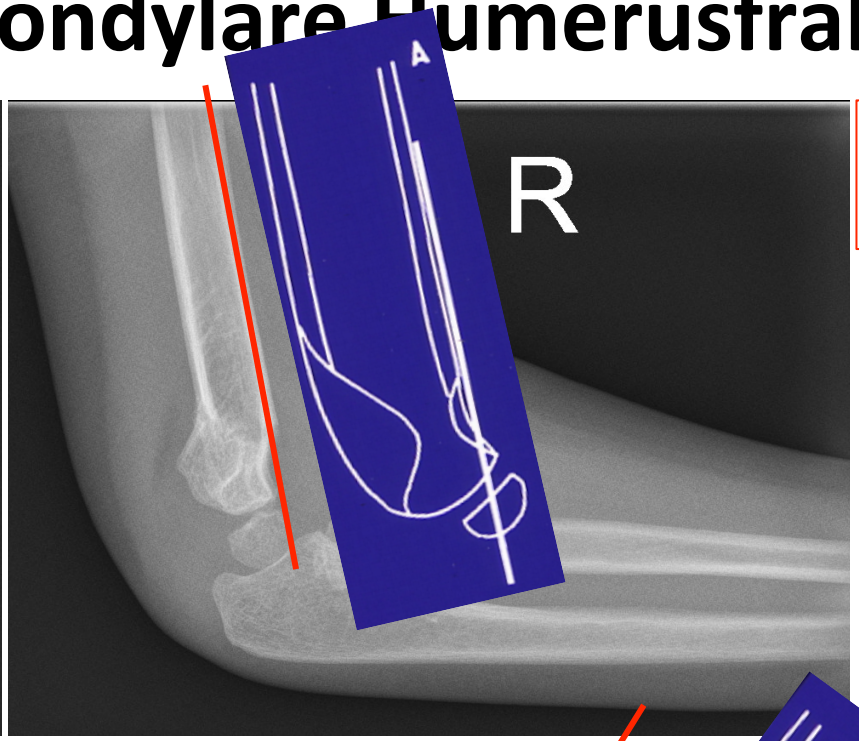

Riccarda, 4 Jahre,
Sturz vom Tisch

Rogers Hilfslinie

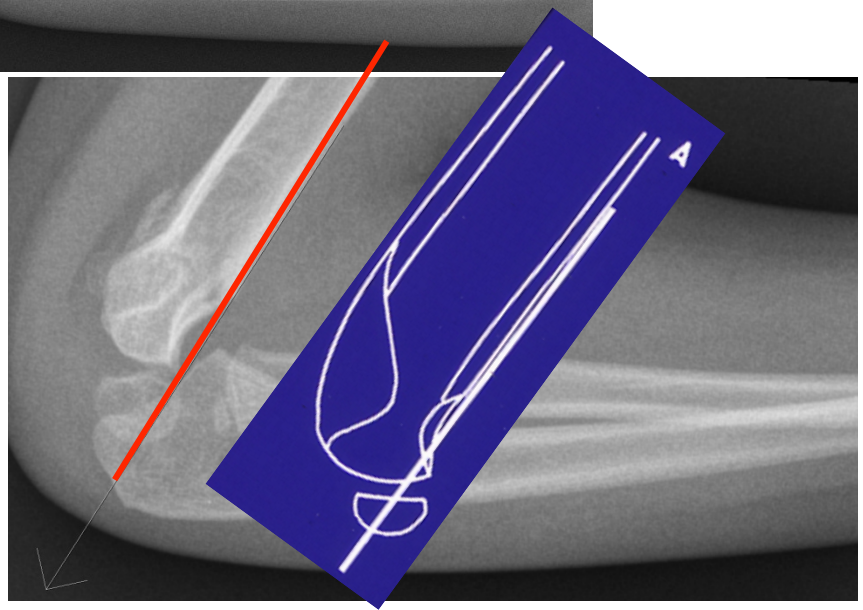

Supracondyläre Humerusfrakturen

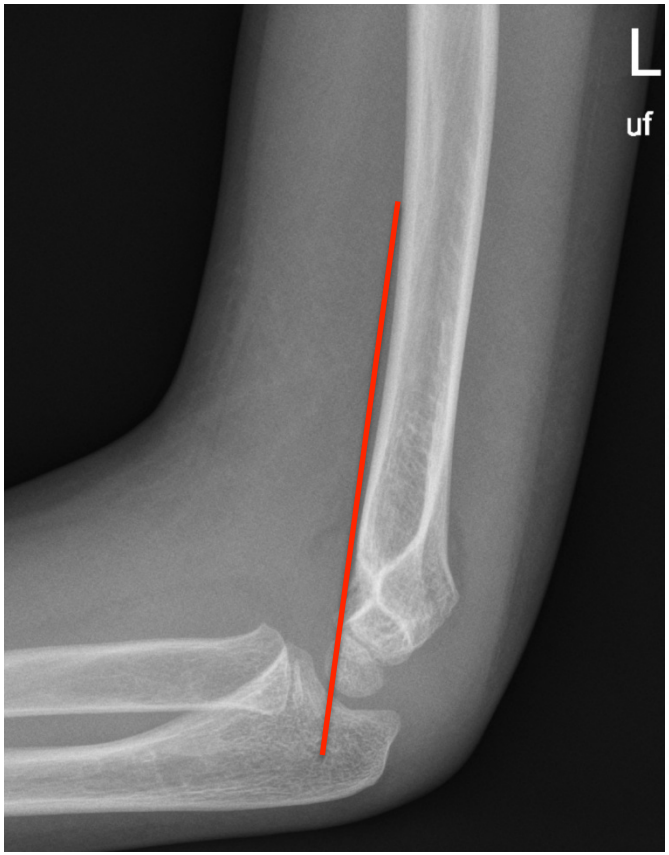

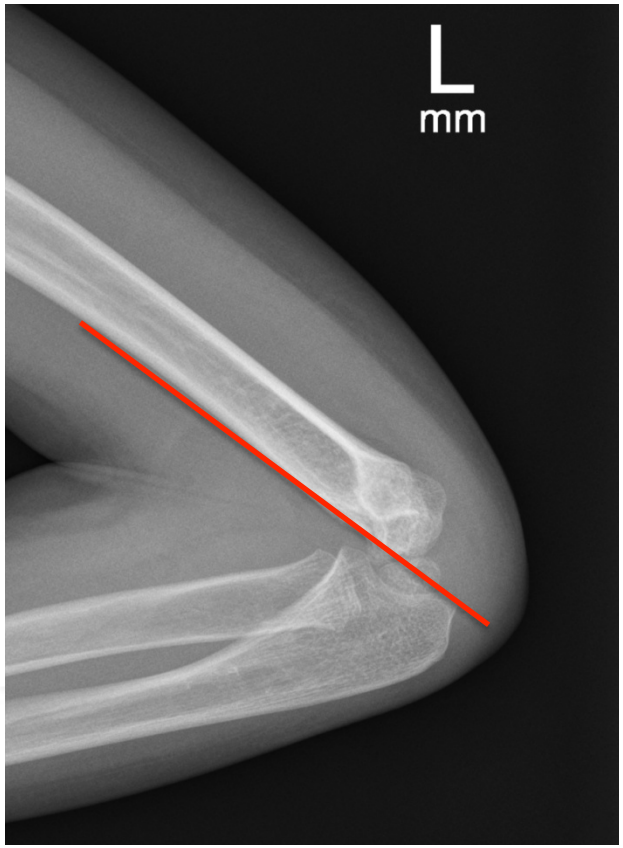

Altersgrenze für Cuff and Collar?

Matthew, 9 Jahre, Sturz auf der Rutschbahn

Supracondyläre Humerusfrakturen

Fat pad-sign

Supracondyläre Humerusfrakturen

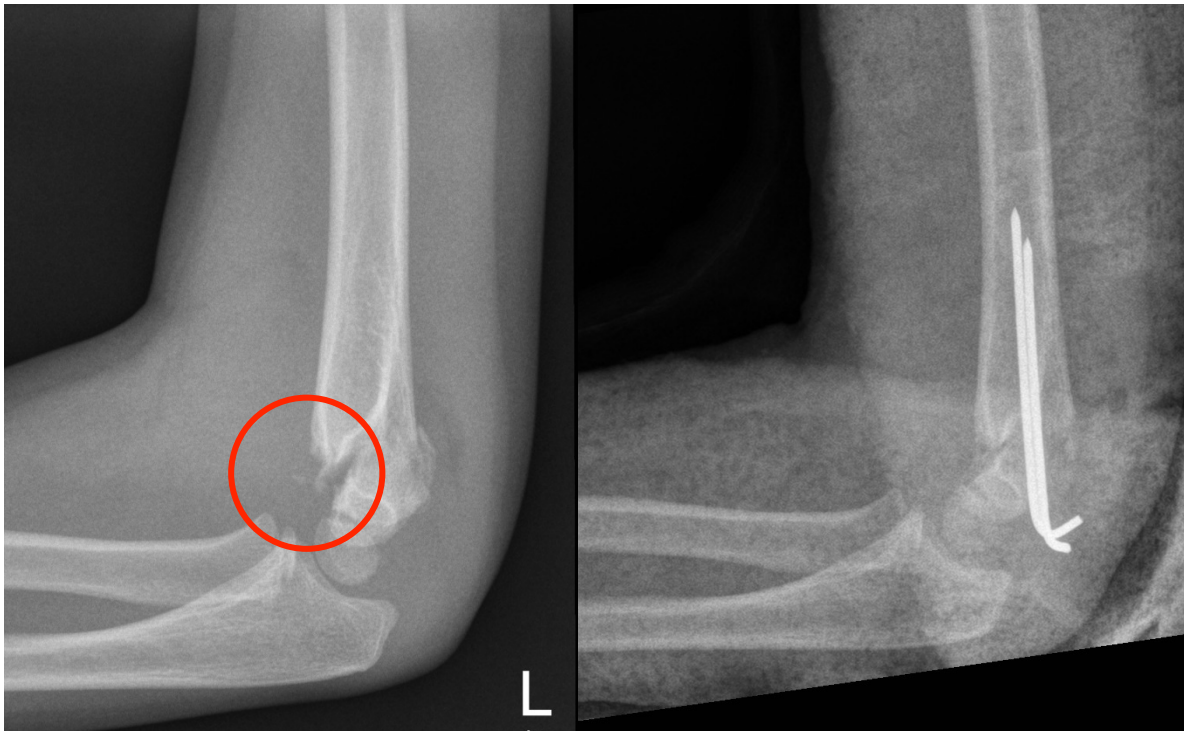

Nico, 7 Jahre, Sturz vom Hochbett

Supracondyläre Humerusfrakturen

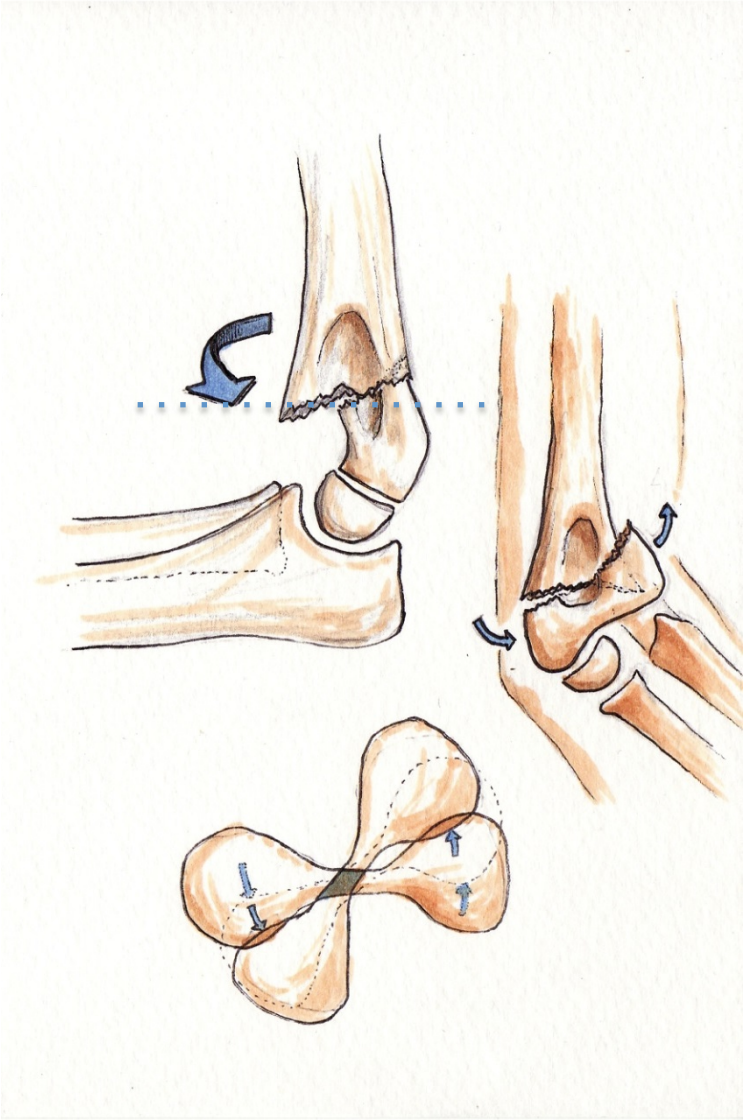

Rotationsfehler

Supracondyläre Humerusfrakturen

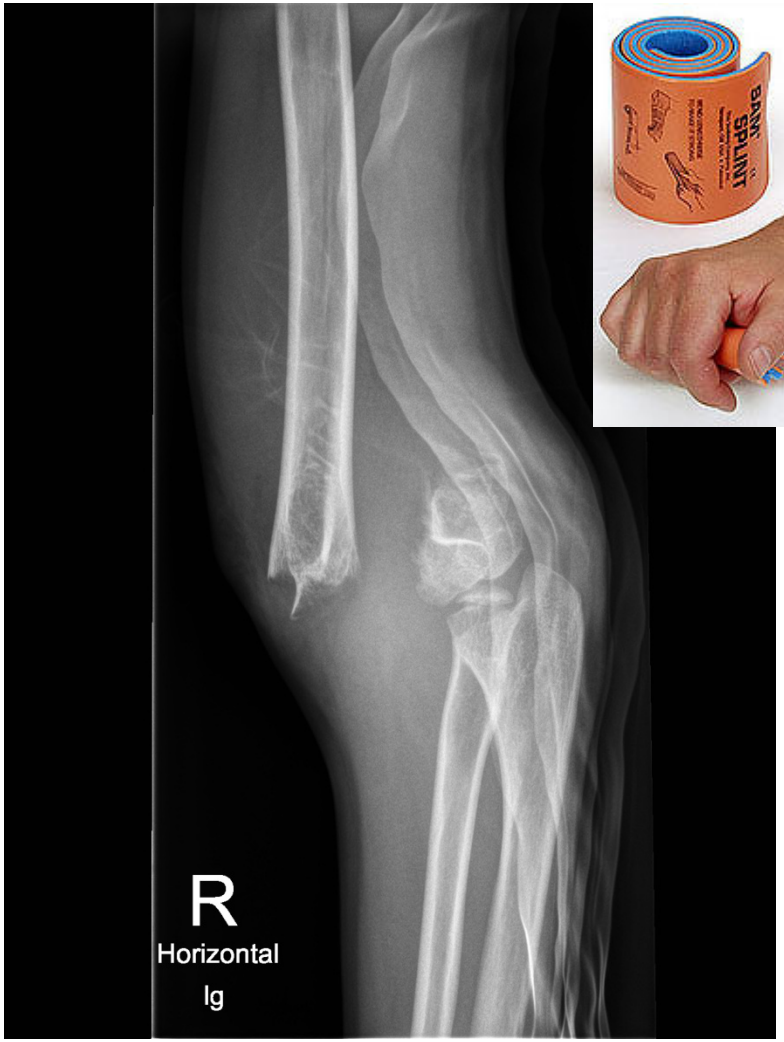

Norberto, 9 Jahre, Rangelei mit anderen Kindern

Supracondyläre Humerusfrakturen

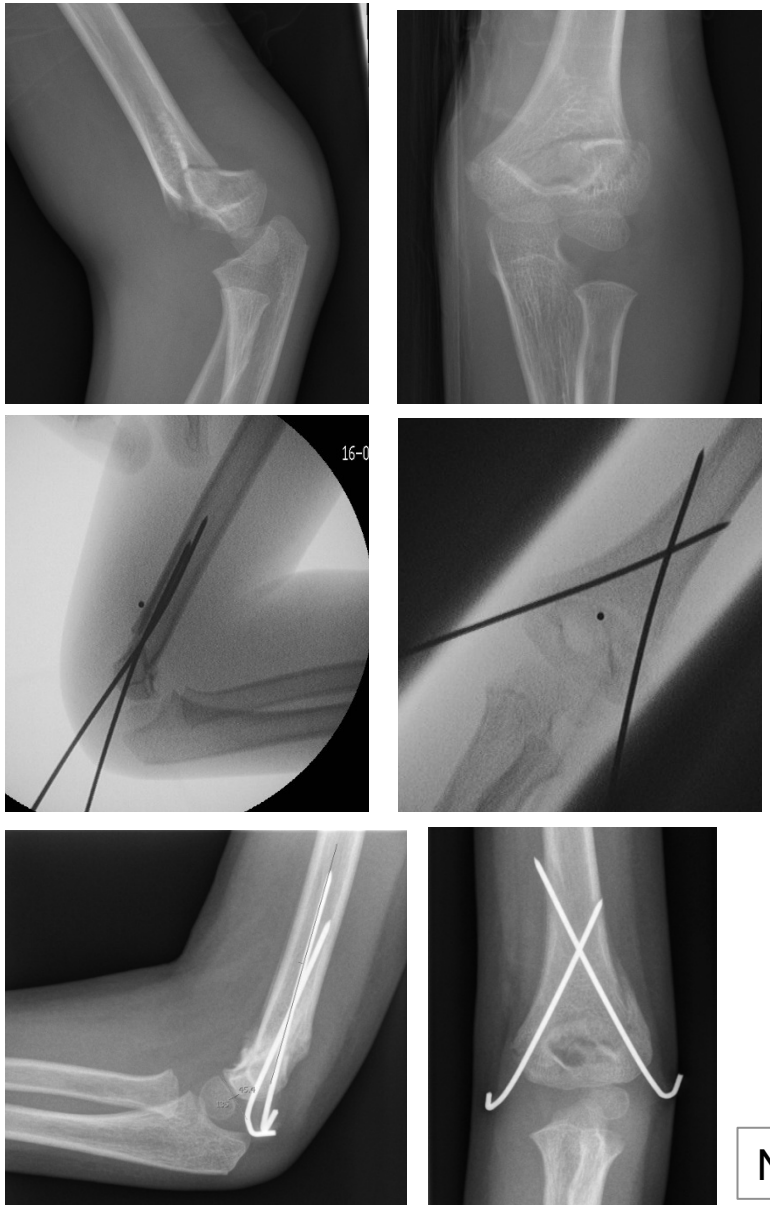

6- 8% aller kindlicher Frakturen

<u>Achtung:</u>
Rotationsfehler nicht verpassen (Cubitus varus)

Gefäss-/ Nervenverletzung bei massiver Dislokation

Neo, 5 Jahre

Ellenbogenfrakturen

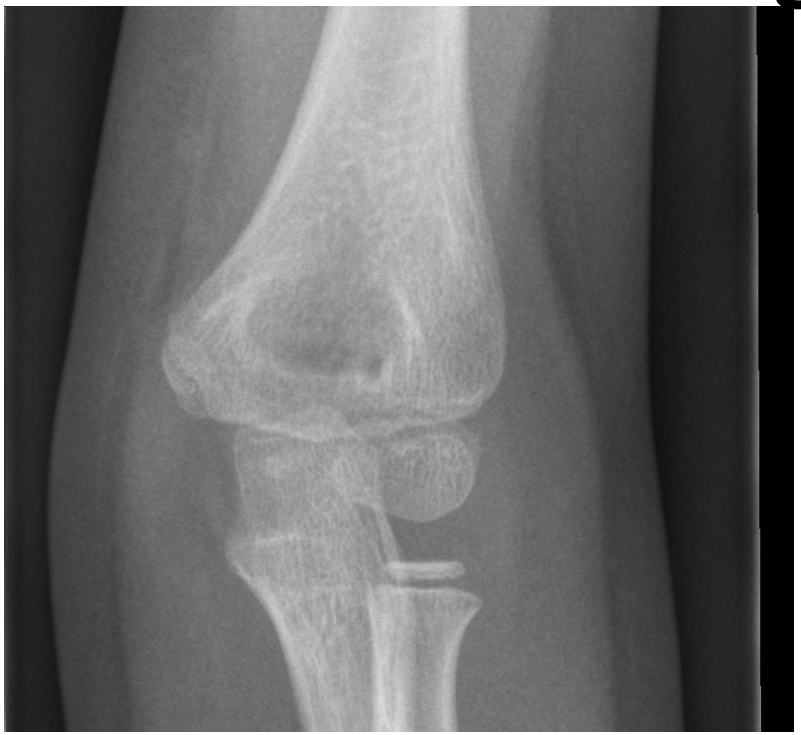

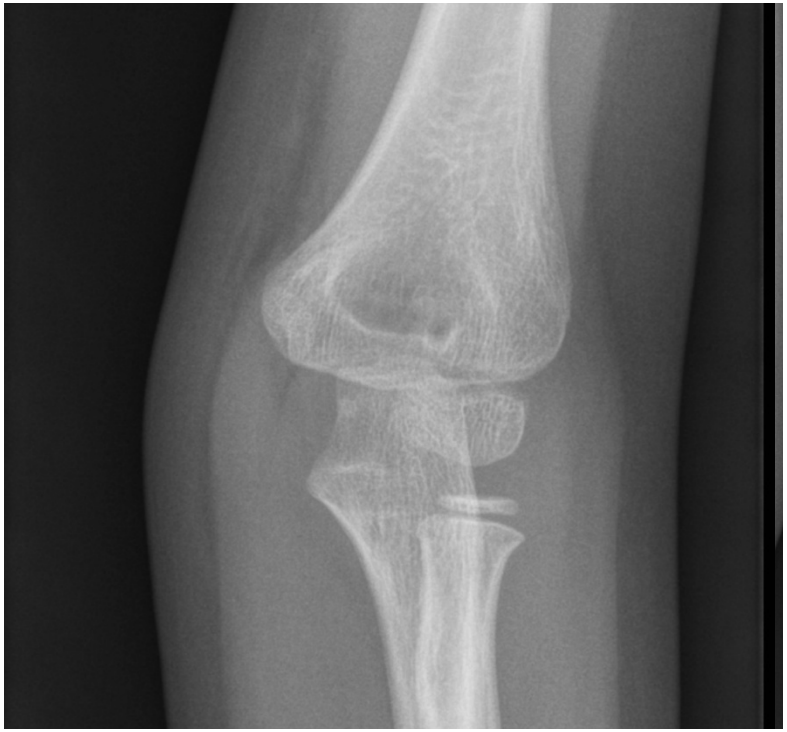

Kontrolle nach 6 Tagen

6-jähriges Mädchen, Sturz aus 1m auf den angewinkelten Arm

Condylus radialis-Fraktur, hängend

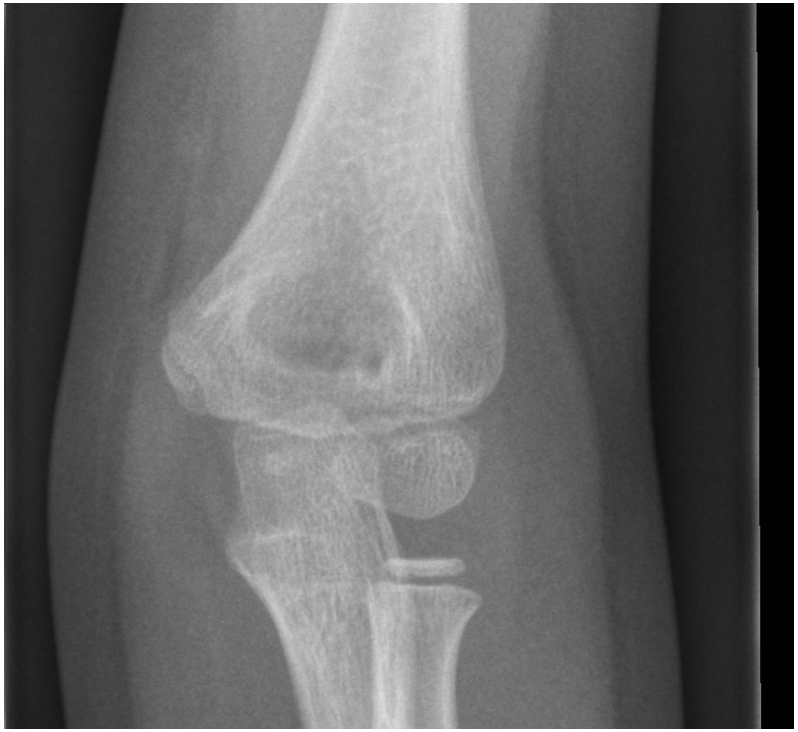

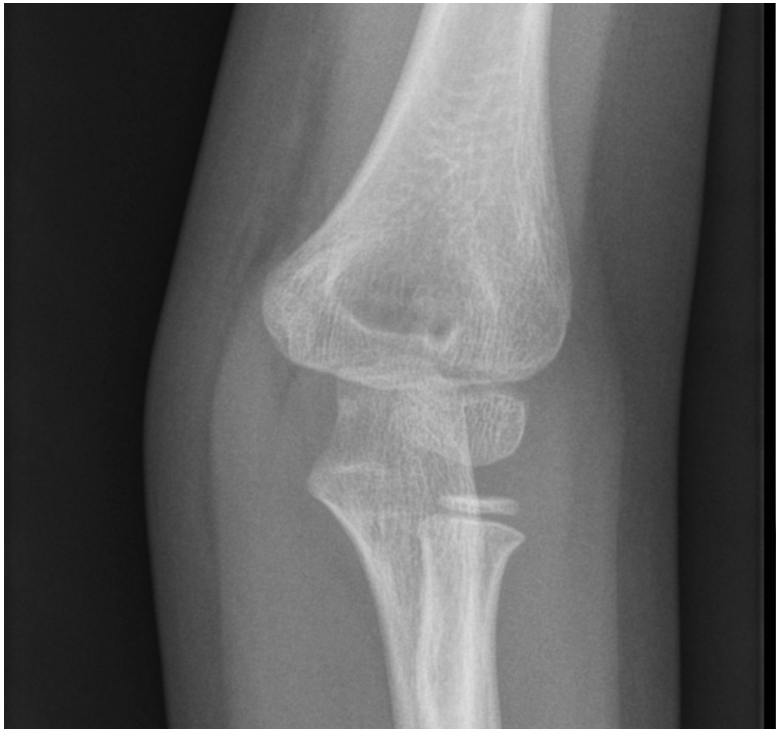

Beweis: Rx-Kontrolle nach 5- 7 d

6-jähriges Mädchen, Sturz aus 1m auf den angewinkelten Arm

Condylus radialis-Fraktur, nicht-hängend

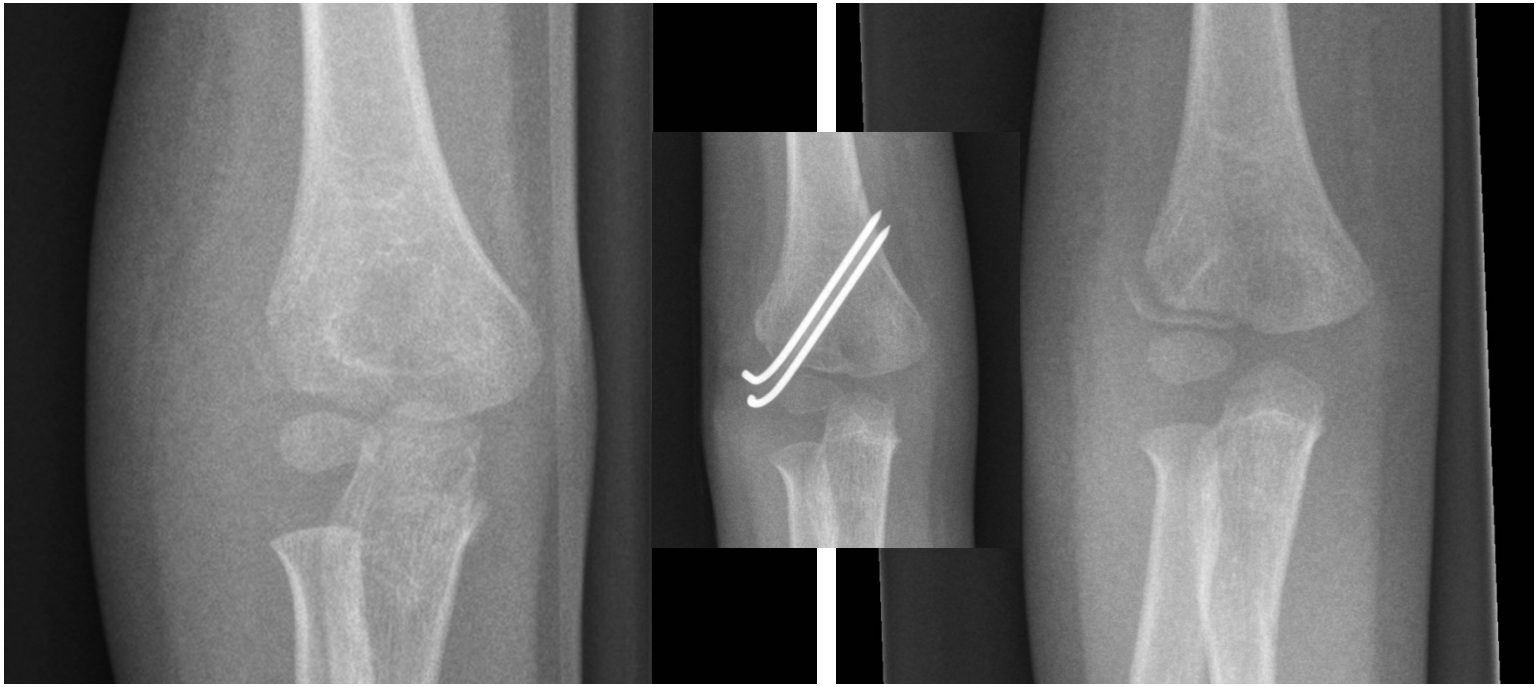

Beweis: Rx-Ko nach 5- 7 d!

Emilia, 3 Jahre, Stolpersturz auf rechten Arm

Condylus radialis-Fraktur

„hängend“

„nicht-hängend“

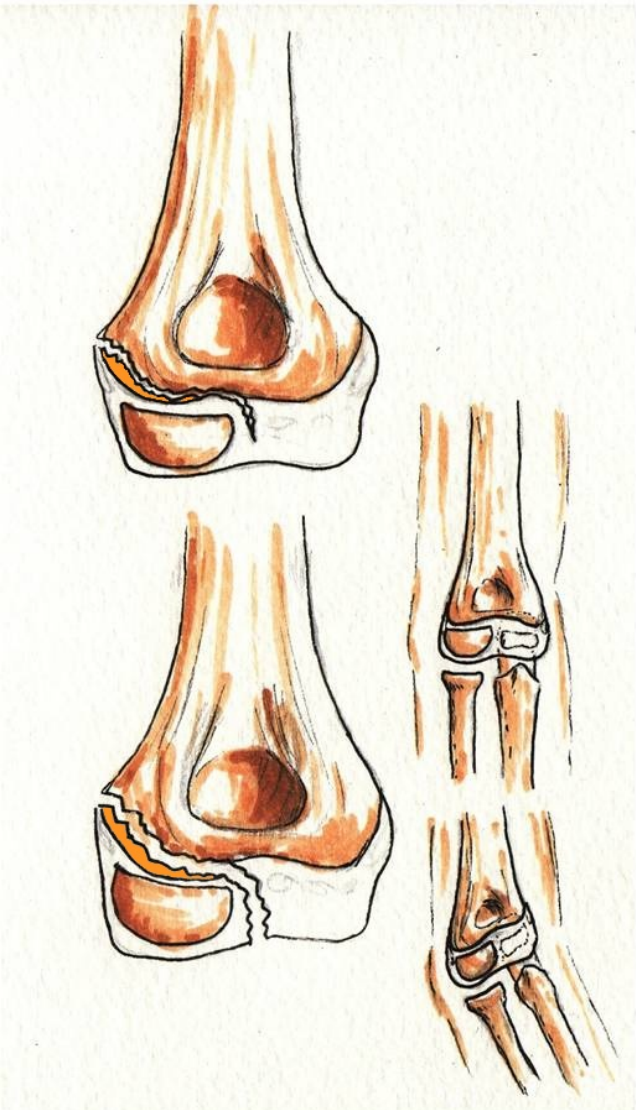

Condylus radialis-Fraktur

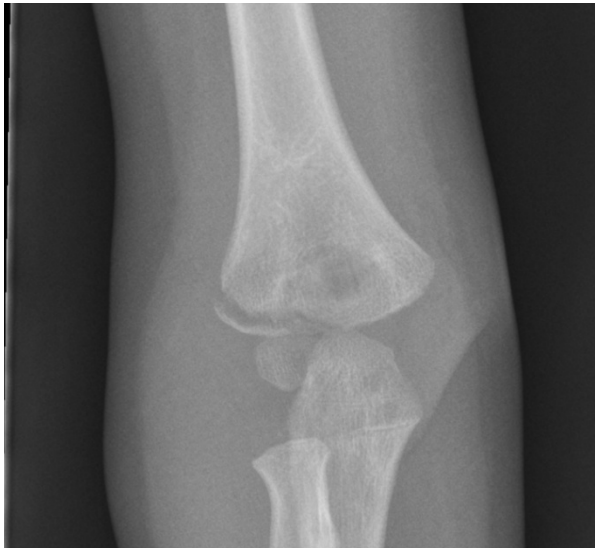

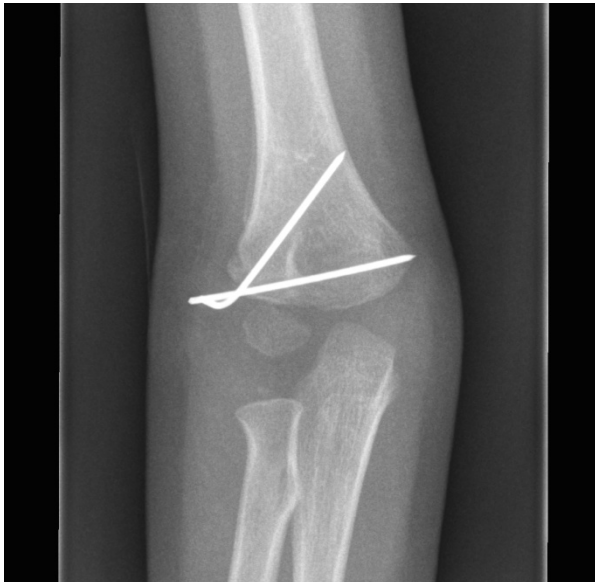

<u>Achtung:</u>
Sekundäre Dislokation bei intraartikulären Frakturen

Varusfehlstellung durch radiale Stimulation der Wachstumsfuge

Hängend ohne OP:
Abrutschen nach oben (radialer Schub)→ **Valgus**

Ayas, 4 Jahre, Sturz von Kletterstange

Ellenbogenfrakturen

Giulia, 13 Jahre, Sturz beim Voltigieren

Ellenbogenluxation, Epicondylus ulnaris-Ausriss

Epicondylus suchen! Seitliche Instabilität

Ellenbogenfrakturen

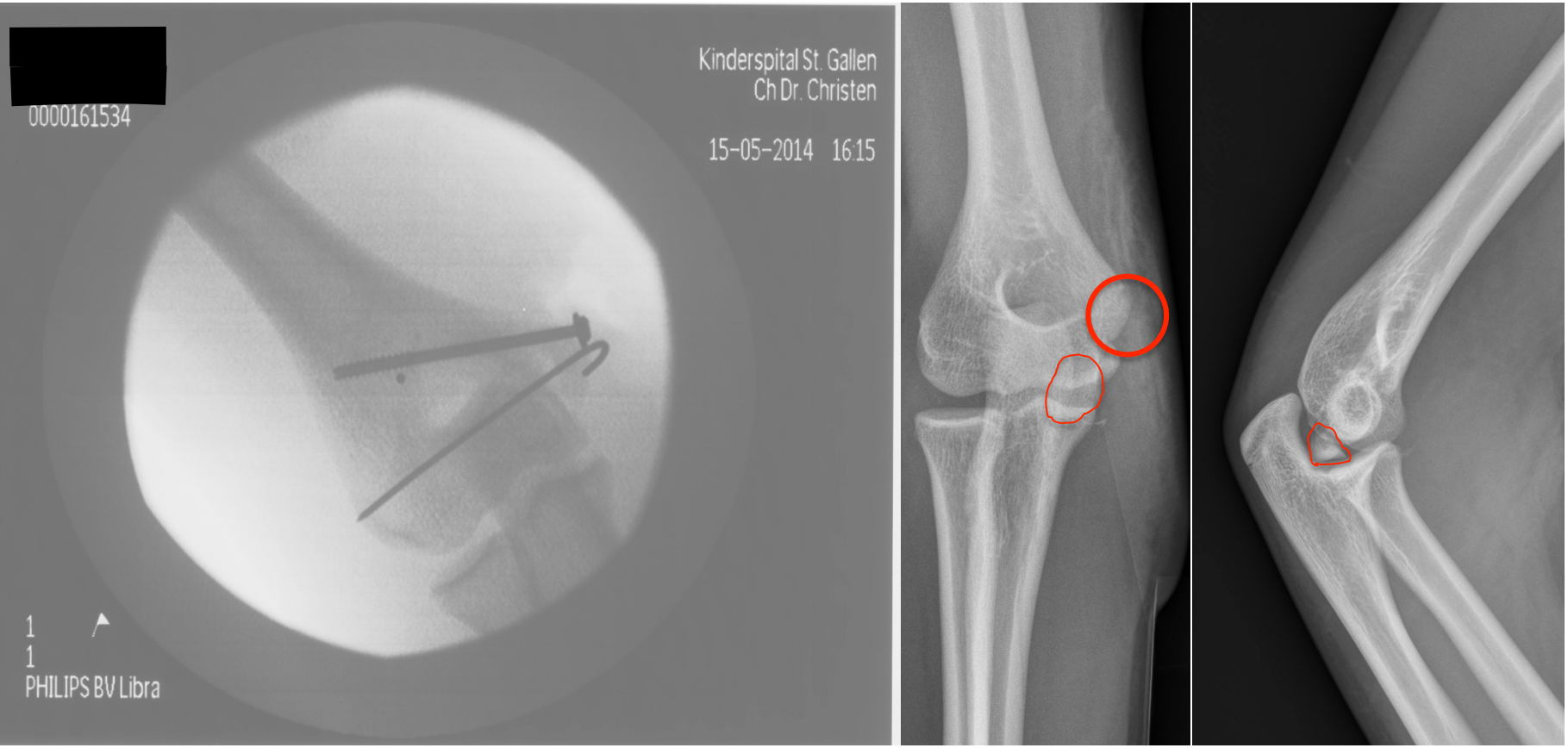

Giulia, 13 Jahre, Sturz beim Voltigieren

Ellenbogenluxation, Epicondylus ulnaris-Ausriss

Epicondylus suchen! Seitliche Instabilität

Epicondylus ulnaris-Ausriss

I.d.R. durch
Ellenbogenluxation

N. ulnaris-Läsion (meist passager)

<u>Achtung:</u>
Seitliche **Instabilität** des Ellenbogens

Sebastian Andres, 15 Jahre, Sturz von einer Bank auf den Ellbogen

Ellenbogenfrakturen

Giuliana Tamilia, 5 ½ Jahre, Sturz im Kindergarten auf den Ellbogen

Radiushalsfraktur

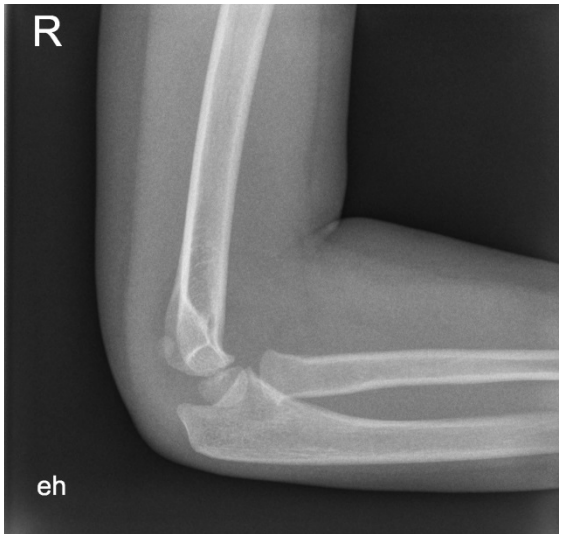

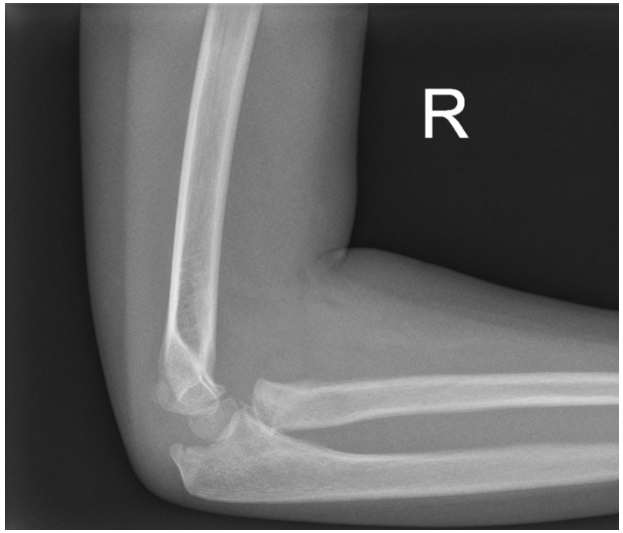

4 Wochen posttraumatisch

Ellenbogenfrakturen

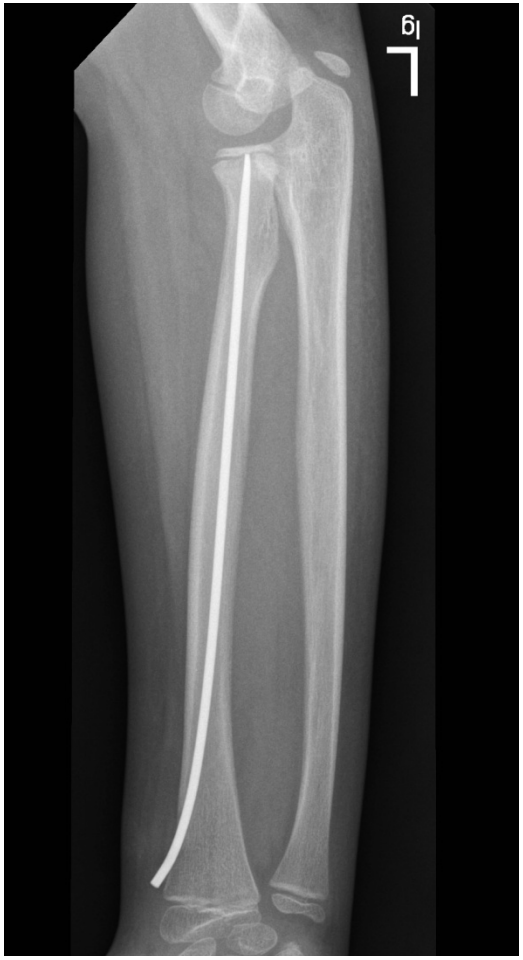

Yasin, 10 Jahre, Sturz mit dem Kickboard

Radiushalsfraktur

Radiushalsfraktur

Leona, 7 Jahre, Sturz auf flektierten Ellbogen

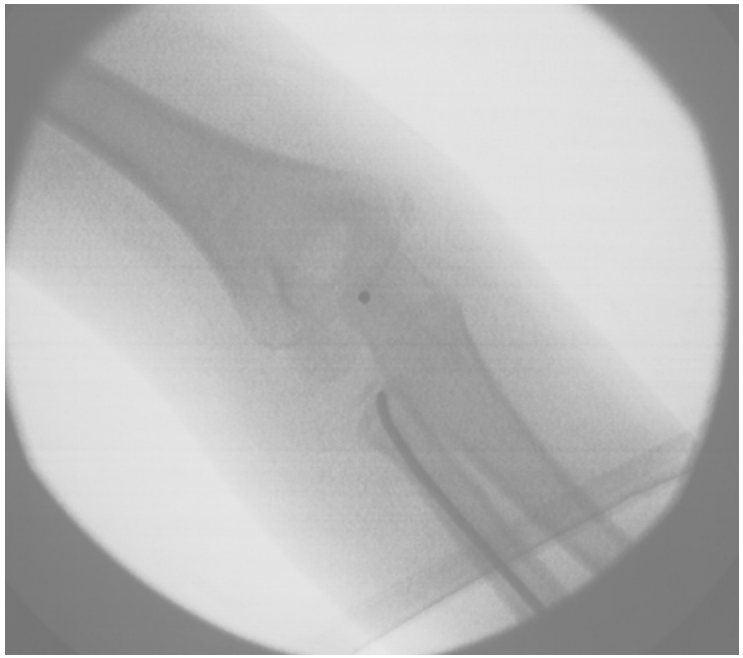

<u>Trias des Falschen (v. Laer):</u>

1. Zu lange immobilisieren!

2. Physiotherapie!

3. Zu aggressive Behandlung!

Oft konservative Behandlung:

- Bei < 10 Jahren: bis 45°…
- Bei > 10 Jahren: bis 20°…

… Abkippung!

Versatz bis ½ Schaftbreite!

Ellenbogenfrakturen

Monteggia-Läsion

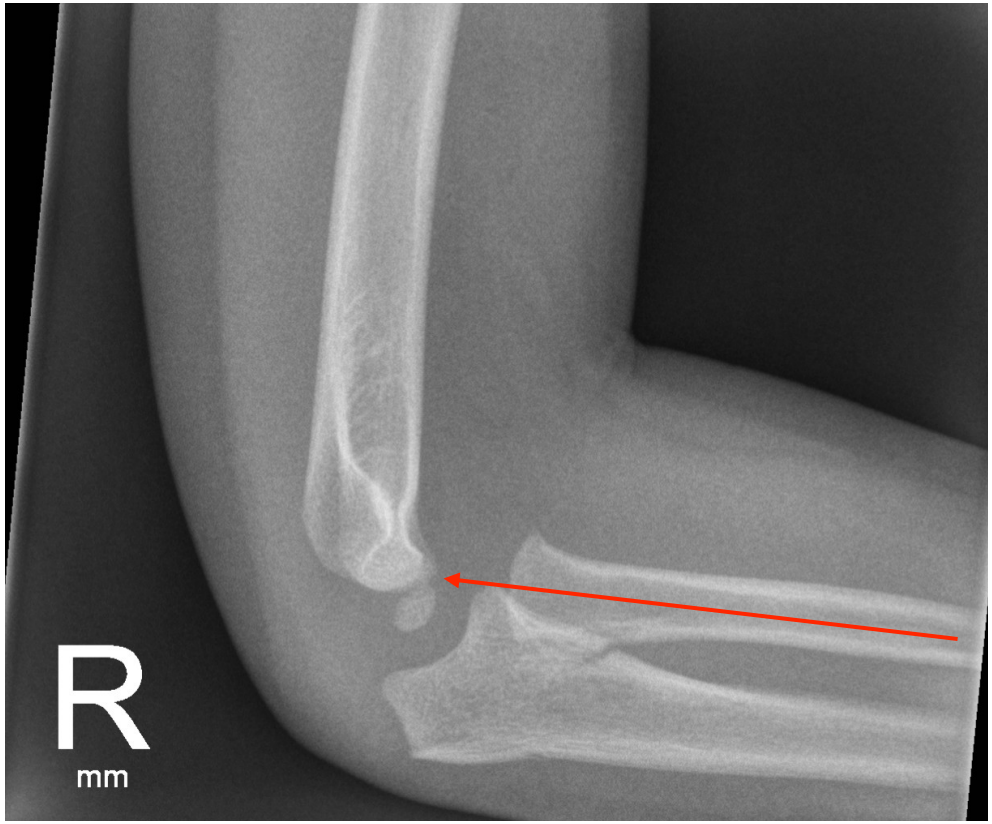

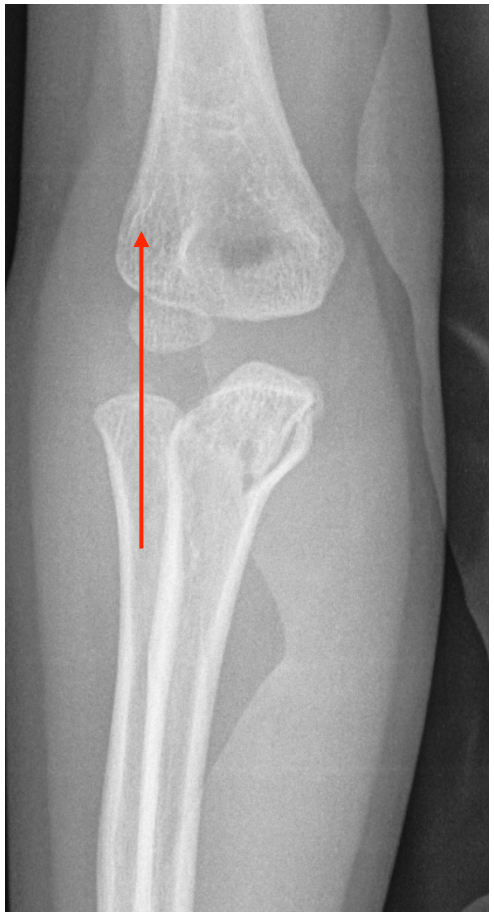

Luca, 4 Jahre, 6- 8 Treppenstufen runtergestürzt

Fall von SMK

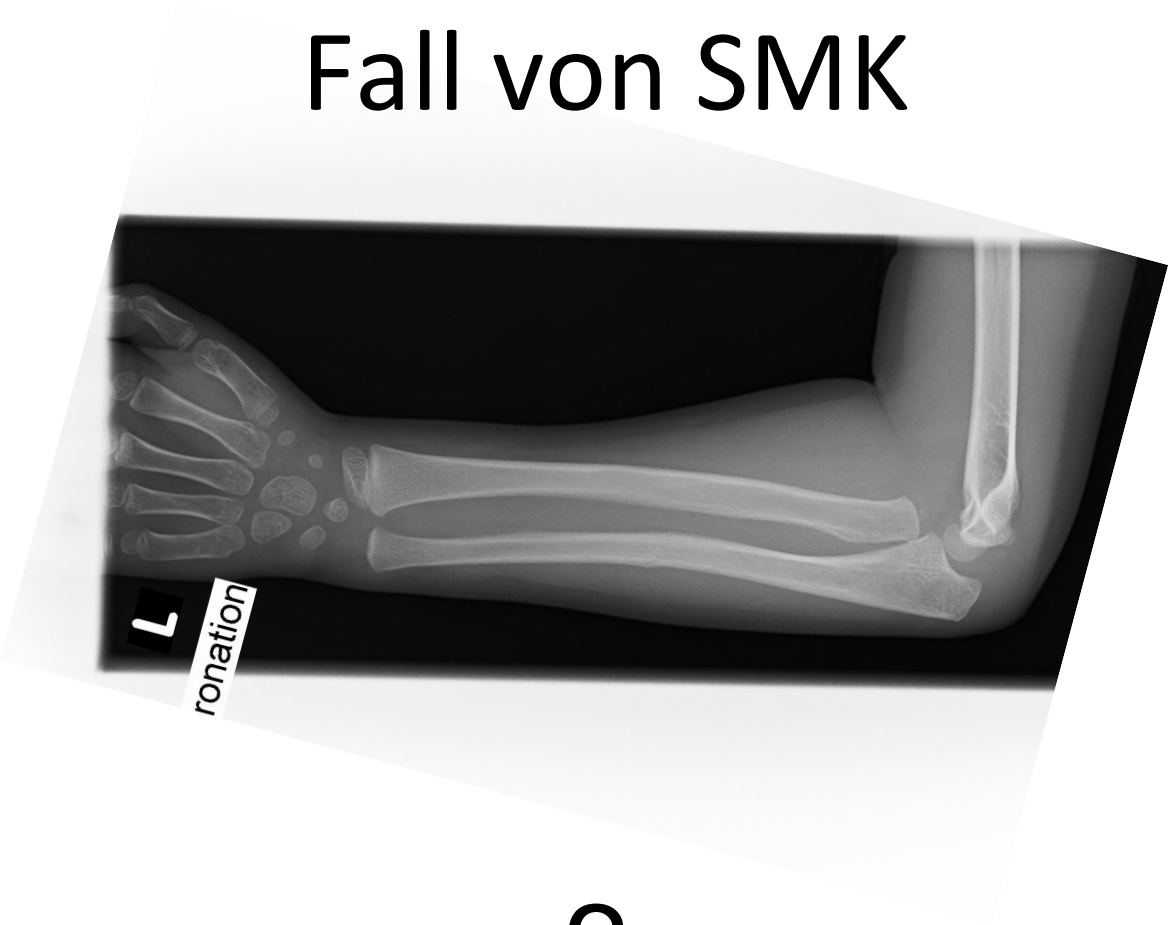

?

Thu-Yen, 6 Jahre

Monteggia Läsion?

Aber: Ausnahmen bestätigen die Regel

Unterarmschaftfrakturen

Kevin, 2 Jahre, mit Bobbycar Treppe runtergefahren

„Problem Grünholzfraktur“

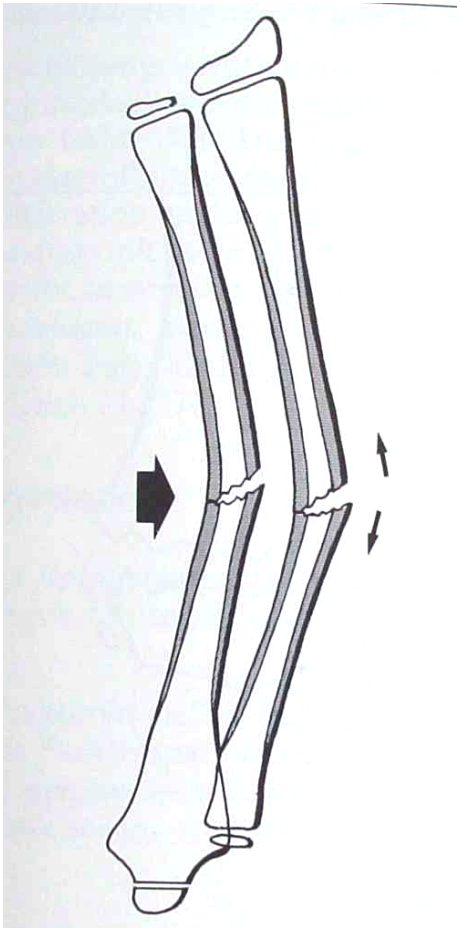

Unterarmschaftfrakturen

Unfall

7 Monate

8 Monate

„Problem Grünholzfraktur“

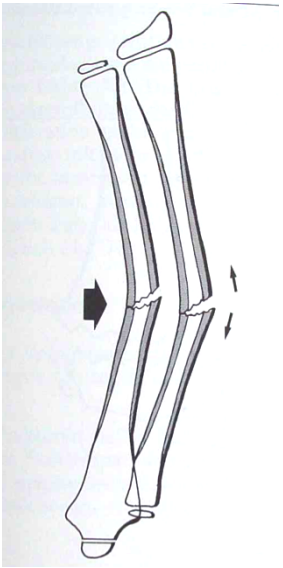

Refrakturgefahr!!!
20- 30% innerhalb des 1. Jahres

Jessica, 10 Jahre, Sturz beim Fussball

Fall SMK

Maekele, 5 ½ Jahre, Schwester mit dem Fahrrad über den Arm gefahren

4 Tage

Fall SMK

14 Tage

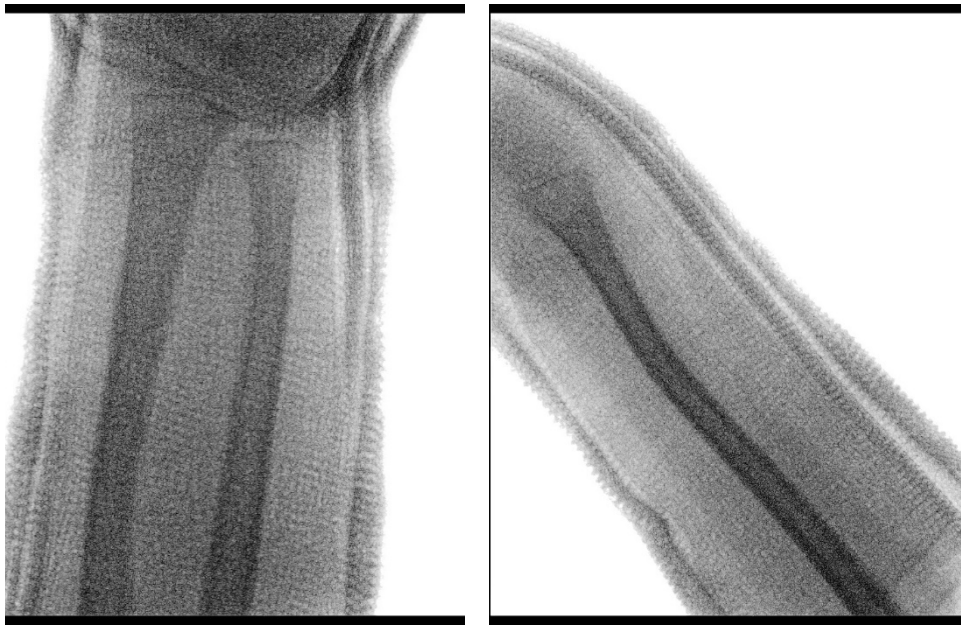

16 Tage

Unterarmschaftfrakturen

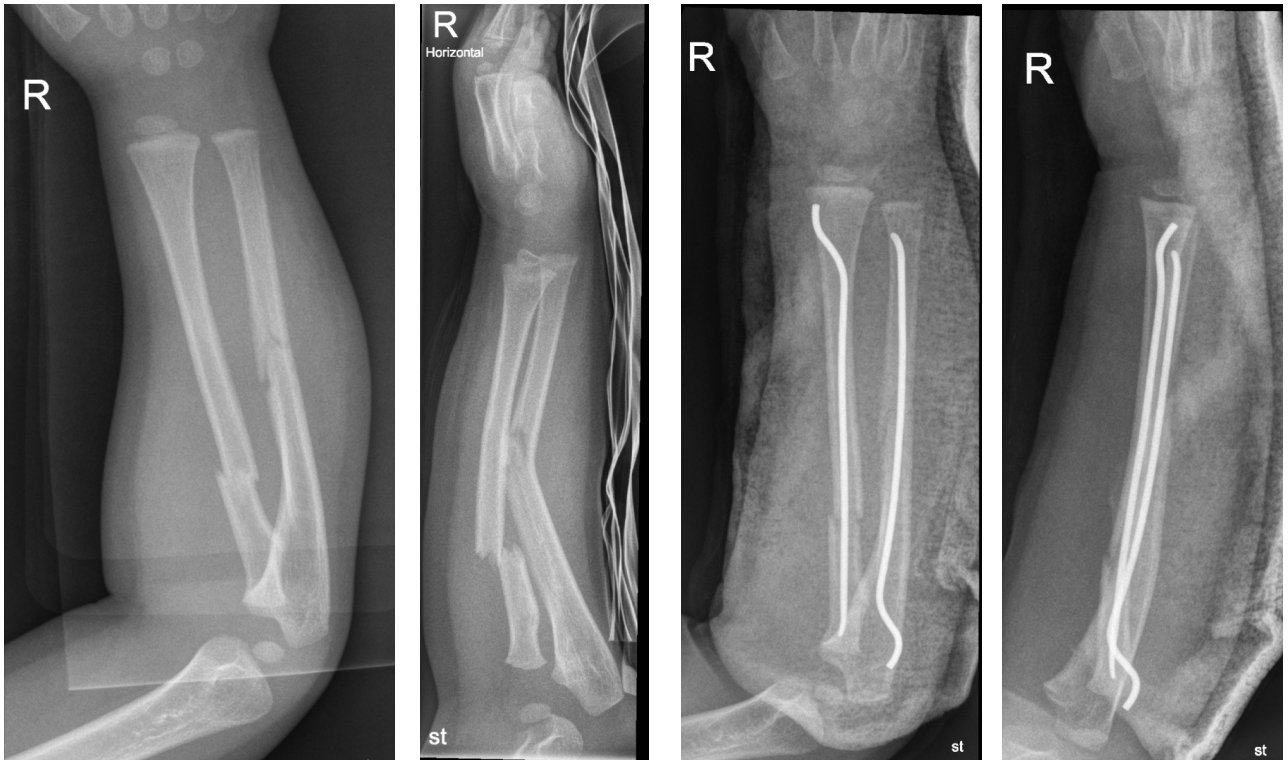

Vor allem Kleinkinder

Direkte Traumata, Hebel

Spontankorrektur sehr unzuverlässig

Oft Grünholzfrakturen (Achtung Refraktur)

Sandro, 4 Jahre, Sturz auf Trampolin mit hinter dem Rücken verschränktem Arm

Distale Unterarmfraktur

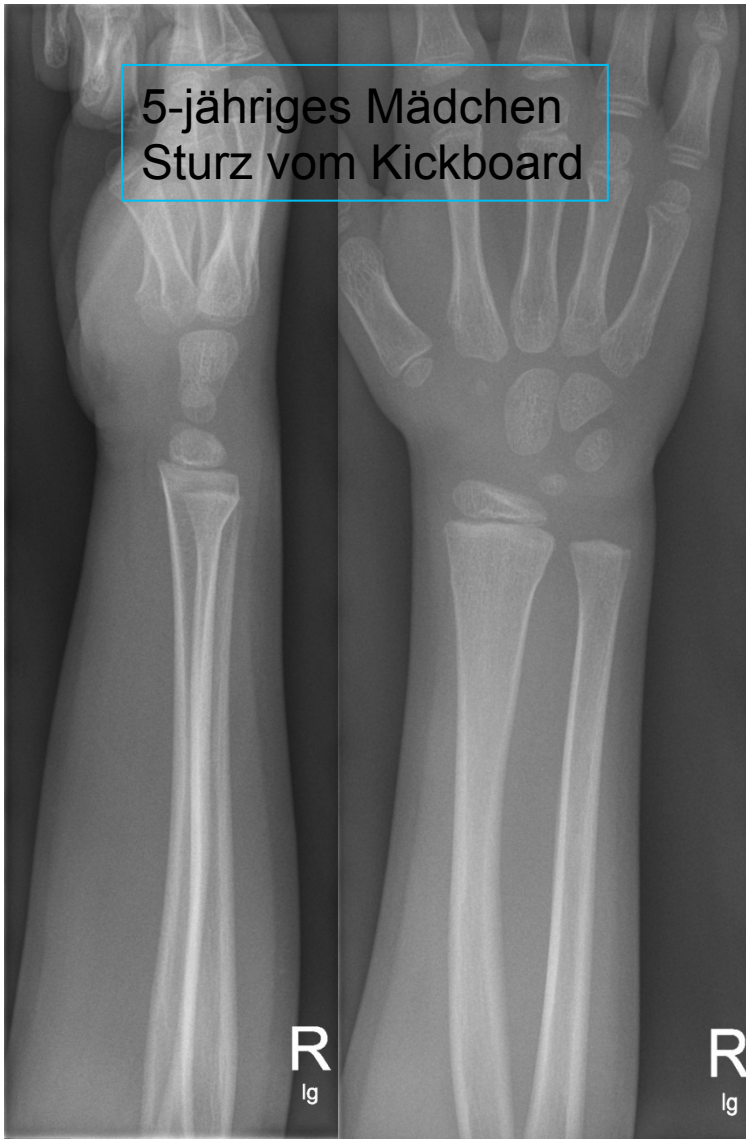

Stabil oder instabil?

Distale Unterarmfraktur

Benjamin, 8 1/2J, Zuweisung von HA 9d posttraumatisch

Distale Radiusfraktur, Typ Salter-Harris II

Stabil oder instabil?

Distale Unterarmfraktur

Typ Grünholz

Distale Unterarmfraktur

10d nach Trauma,
35° Dorsalabkippung

Gips in Palmarflexion,
Dorsalabkippung auf 23°

Möglichkeiten der
konservativen Behandlung?

Hohes Korrekturpotential…

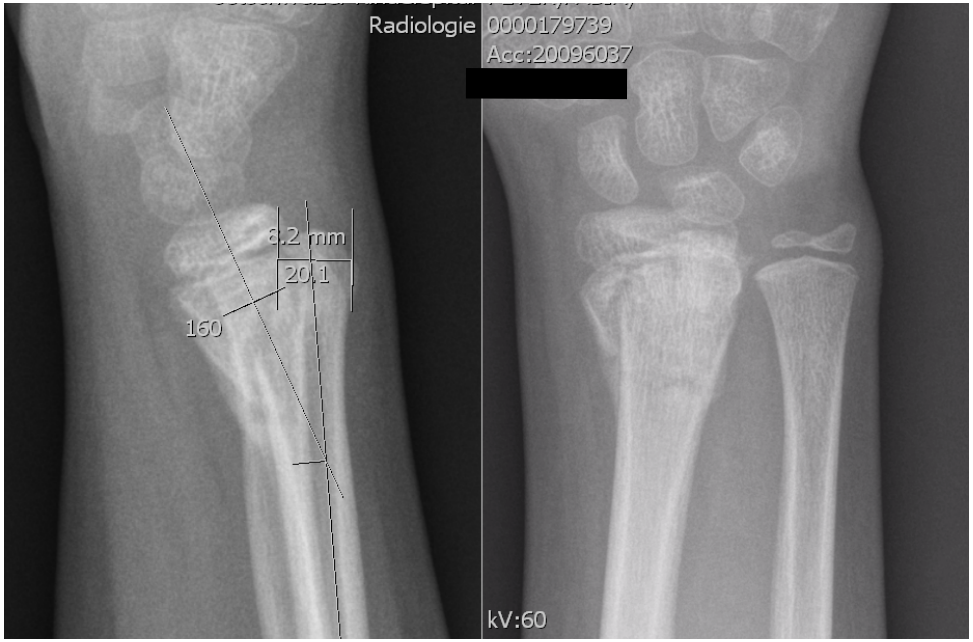

4 Wochen postrepositionell

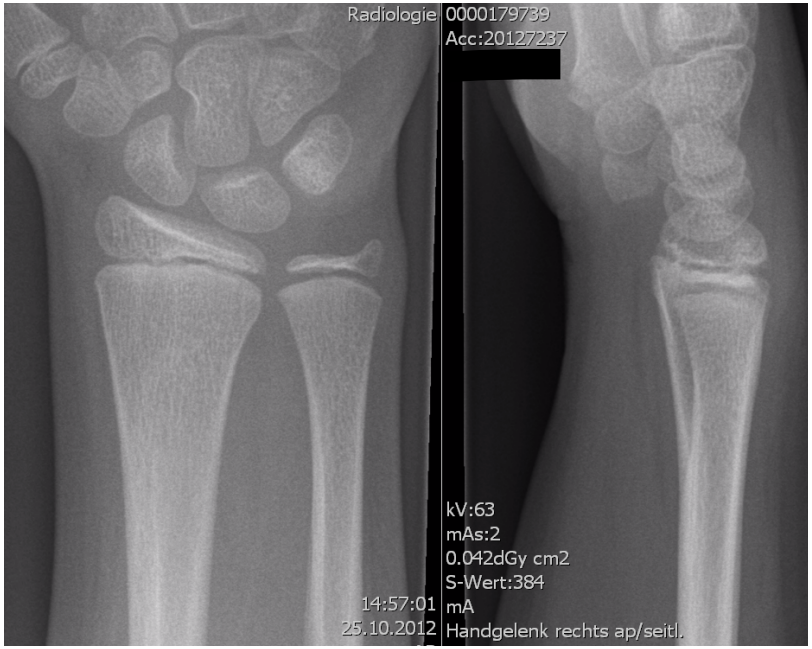

nach 1Jahr

Fabia, 10 Jahre, Sturz mit Waveboard

… auch wenn aktiv dagegen gehalten wird…

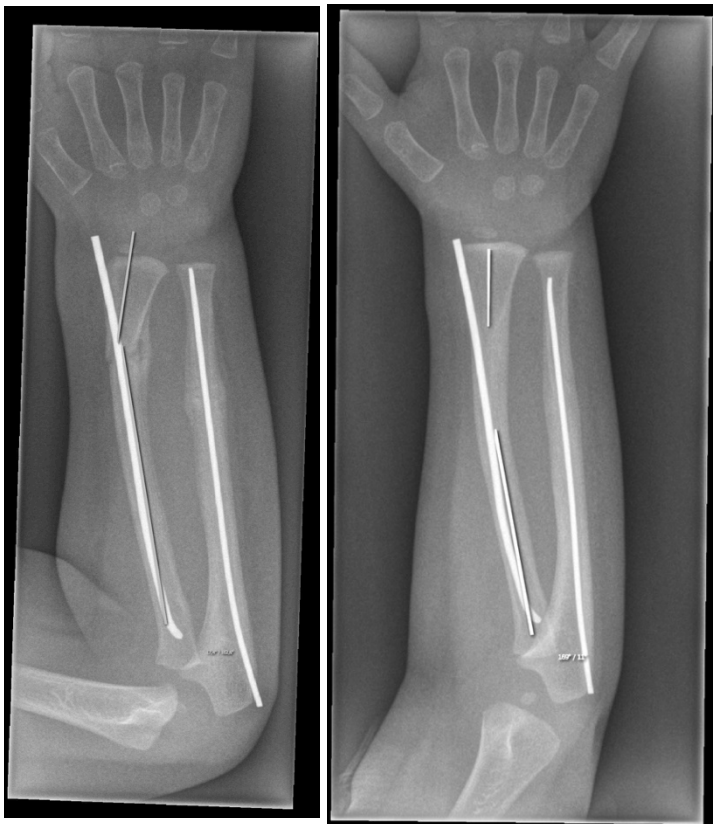

Elia 7jährig, Fahrradsturz

Seltene Frakturen distaler Radius

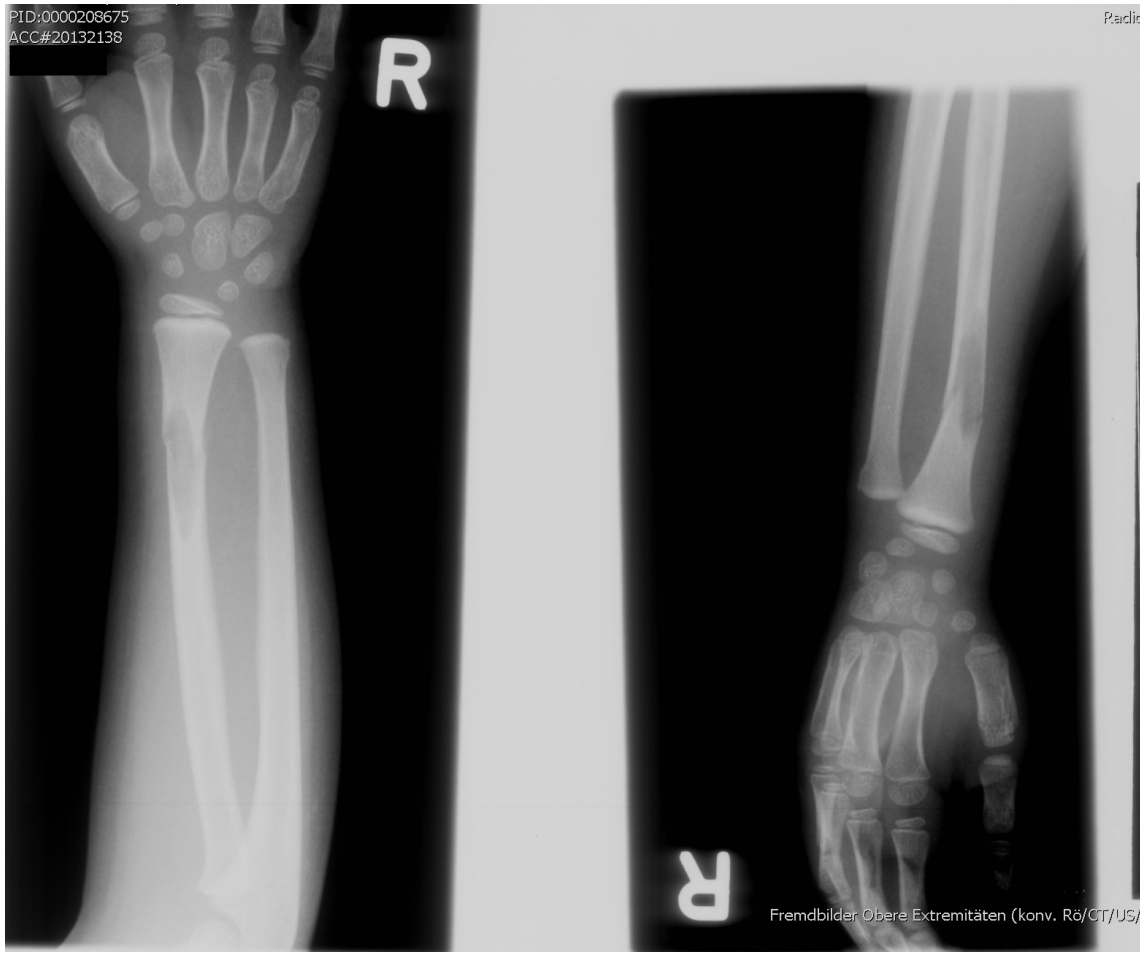

Viviane, 6 Jahre, Sturz beim Schlitteln

Dislokation oft auch nach radial…

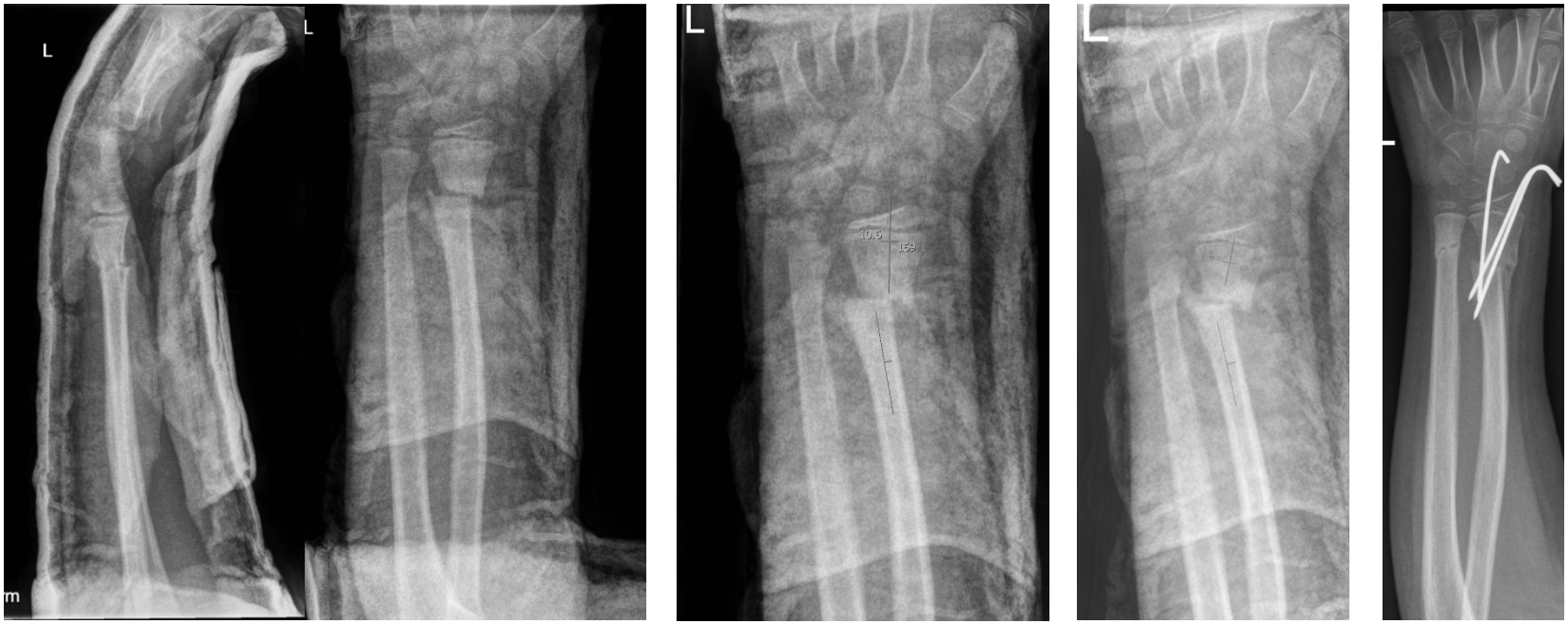

Nach 5 d

Nach 14d

Adis, 8 ½ Jahre, Sturz beim Fussball

Distale Unterarmfraktur

Knapp 20% aller kindlichen Frakturen

<u>Toleranzgrenzen</u>:

- <u>< 10 Jahre</u>: **bis 30°** in der Bewegungsebene bzw. 10° (Frontalebene)
- <u>> 12 Jahre</u>: **bis 10°** in der Bewegungsebene bzw. keine Abweichung (Frontalebene)

- **Wulst-/ Stauchungsfrakturen** sind stabil
- **Angulierte Frakturen:** oft „konservative“ Behandlung möglich Handgelenksstellung im Gips, Keilen)
- **Komplett dislozierte Frakturen** müssen reponiert und fixiert werden (Gips oder Kirschnerdraht)

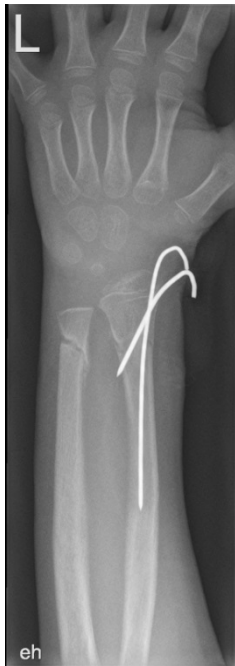

Hand

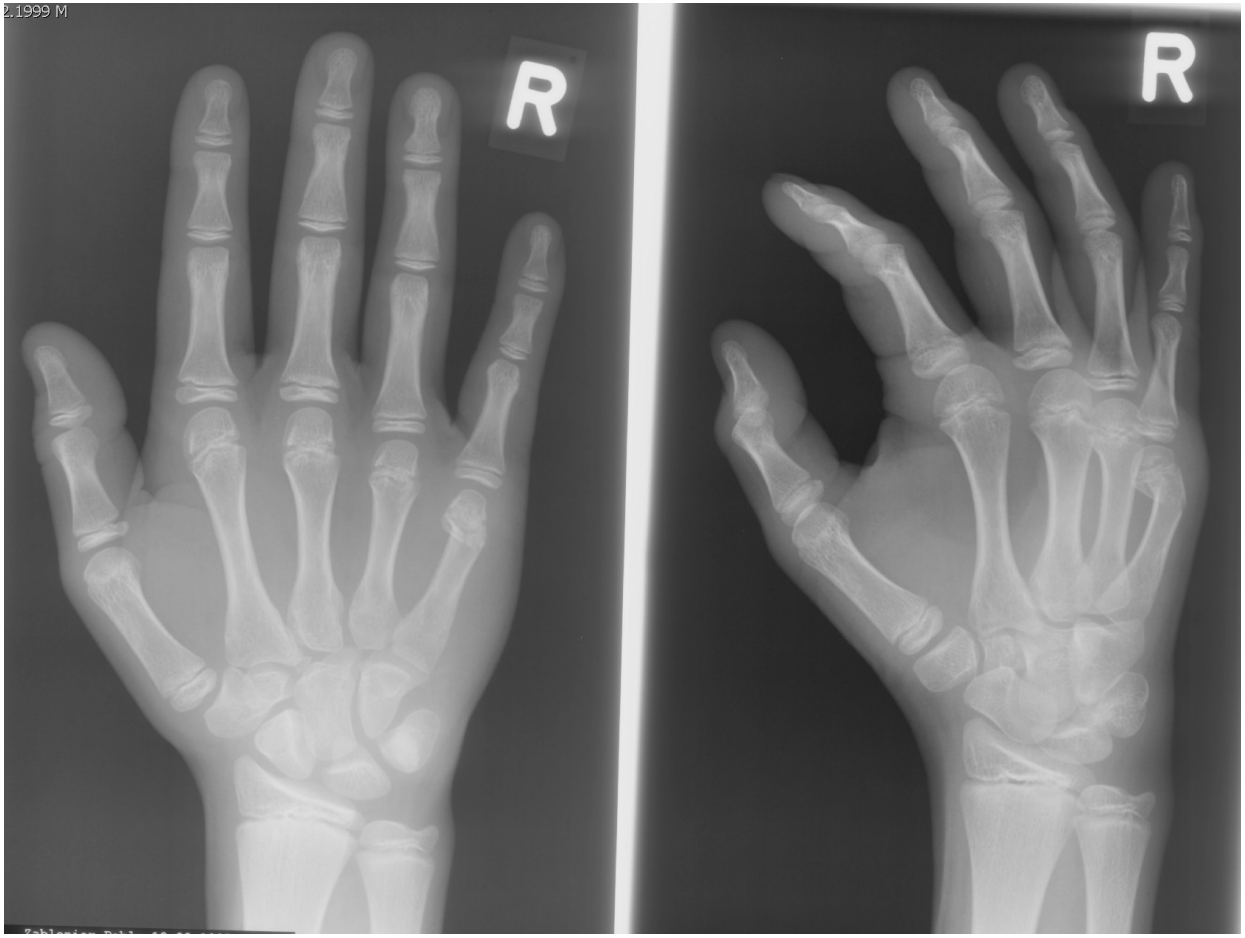

Pablo, 14 Jahre, beim Turnen auf Faust gestürzt

Subkapitale Metacarpale Frakturen

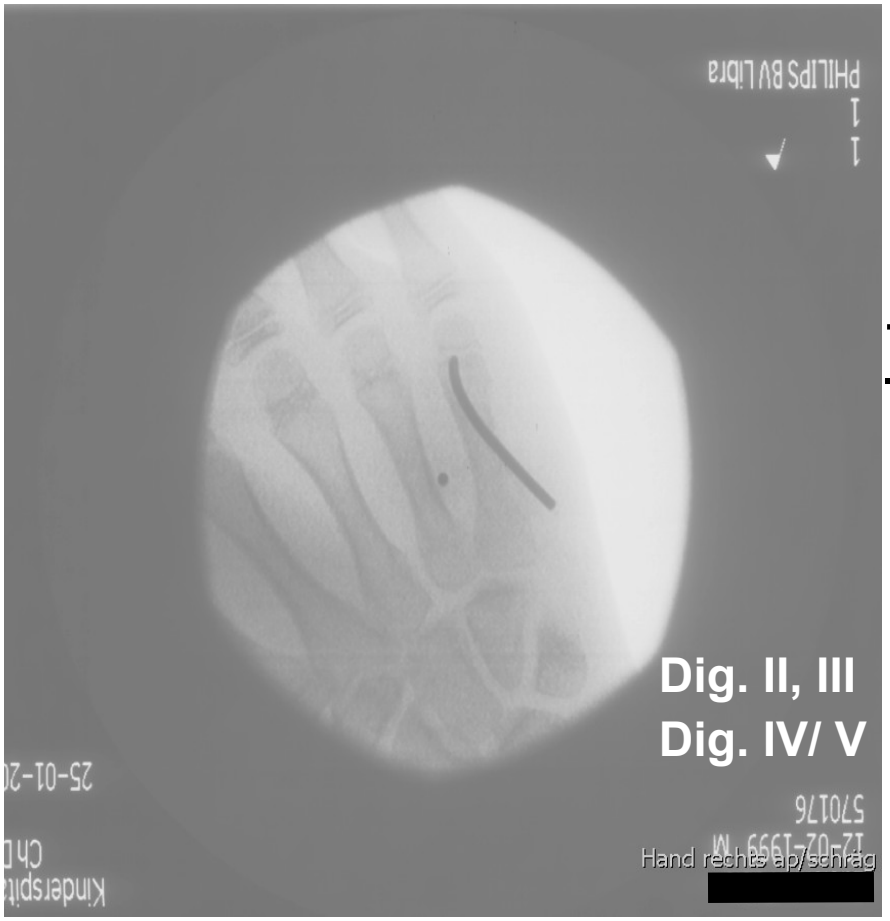

<u>Toleranzgrenzen:</u>

Funktionsebene – Frontalebene

Dig. II, III	**< 20°**	**< 10°**
Dig. IV/ V	**< 30°**	**< 10°**

Fingerfrakturen

Adrian, 14 Jahre, mit Kleinfinger an Sprossenwand hängengeblieben

Typische Fingerfraktur im Kindesalter: **Basisfraktur Typ Salter-Harris II**

Mädchen, 14 Jahre, mit Kleinfinger hängengeblieben

Fingerfrakturen

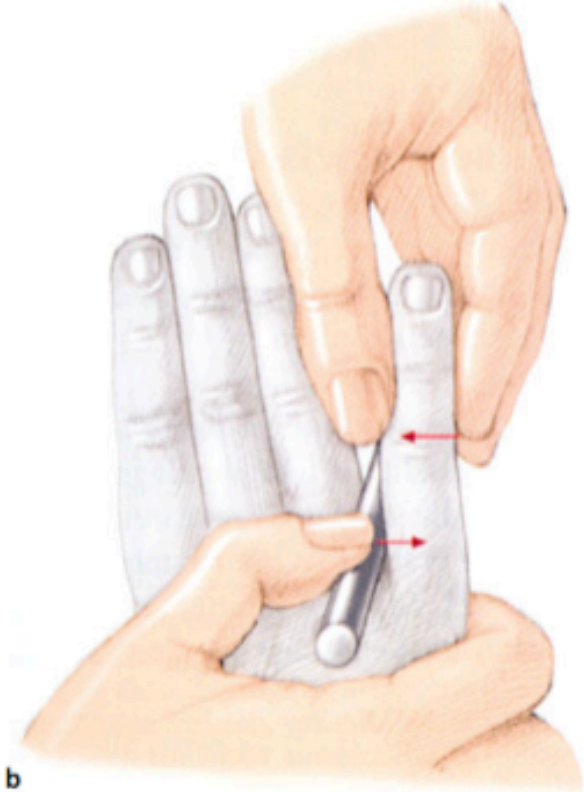

Typische Fingerfraktur im Kindesalter: **Basisfraktur Typ Salter-Harris II**

Mädchen, 14 Jahre, mit Kleinfinger hängengeblieben

Fingerfrakturen

Fingerfrakturen

Funktionsebene:
< 30° tolerierbar!

Frontalebene:
< 5°, Achtung Rotationsfehler!!

Finger

Funktionsebene:
< 30° tolerierbar!

Frontalebene:
< 15° tolerierbar

Achtung Rotationsfehler!!: keine Toleranz

Rotationsfehler

Rotationsfehler

Rotationsfehler!

Fall OKS

Cedric, 15 Jahre

Sturz auf Hallenboden auf Zeigefinger (axiales Trauma)

Fall OKS

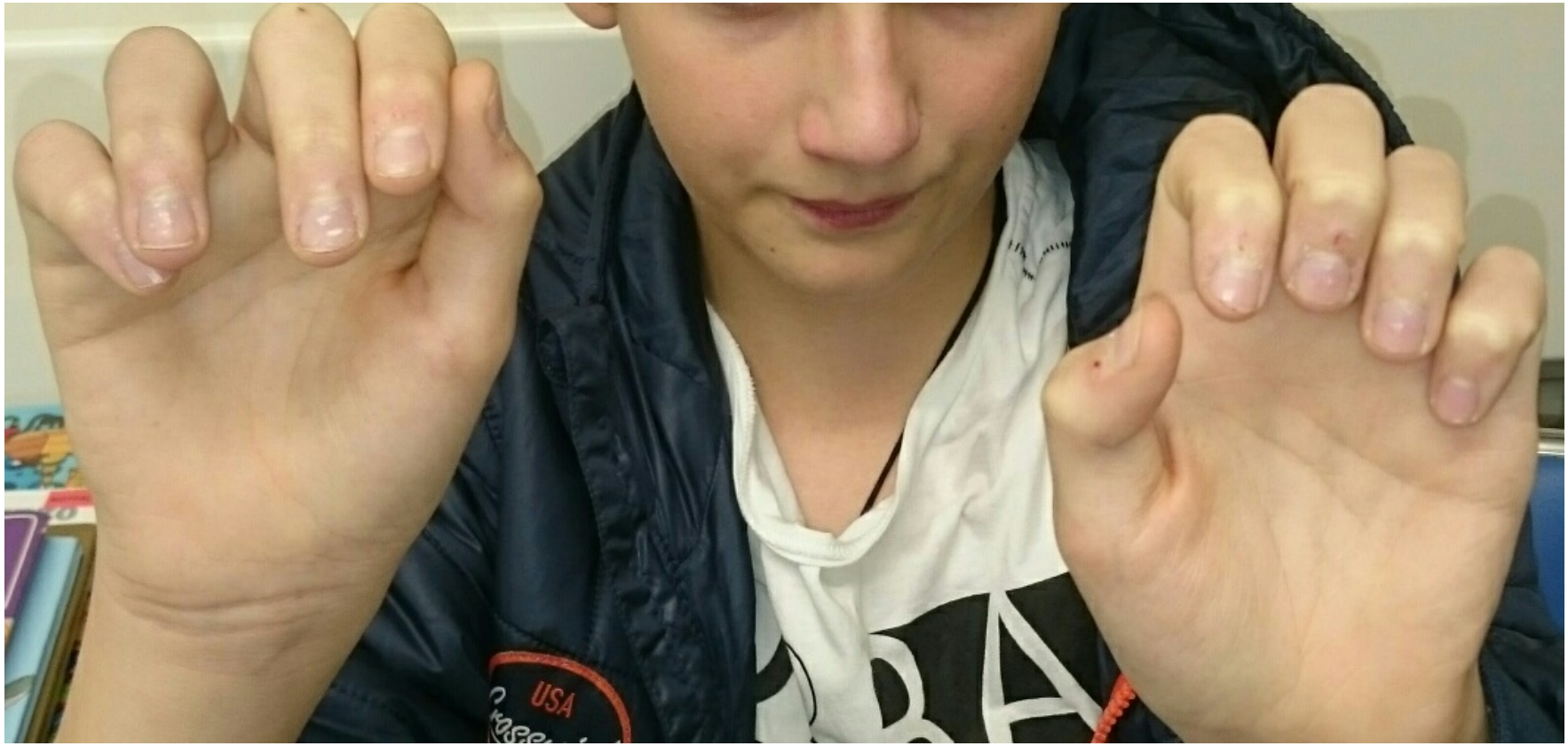

Fall OKS

Clinical assessment hand

- Motor innervation:
  - N. ulnaris:
    - Adduction small finger (Wartenberg-sign)
    - **Adduction thumb (Froment-sign)**



  - N. radialis: **Extension thumb** and wrist

  - N. medianus:
    - Flexion FDS dig. II- V
    - Interosseus anterior: **FPL** and FDP dig. II (evt. III)

Clinical assessment hand

- Sensory innervation:

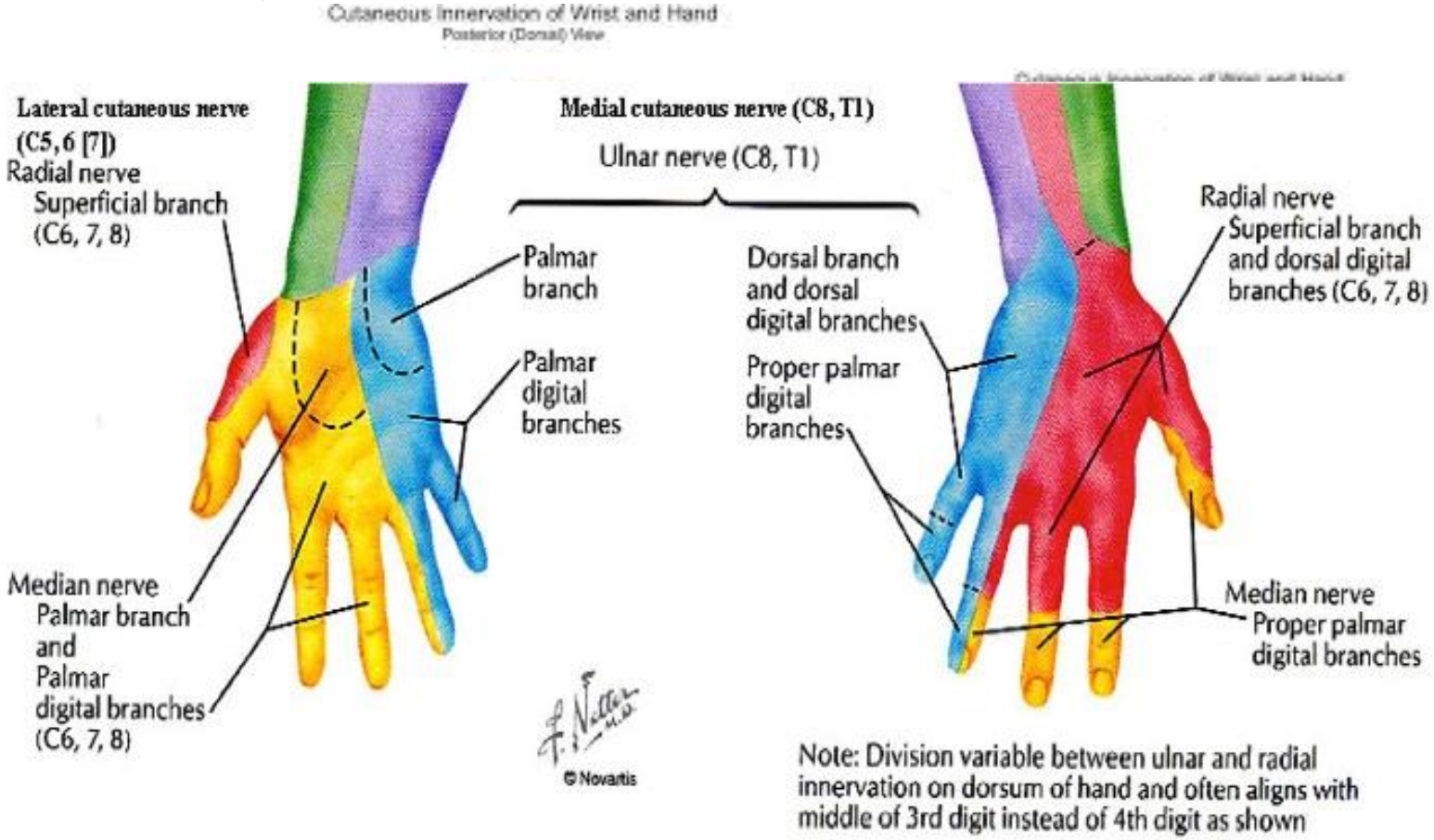

Clinical assessment- uncooperative patient

Warm water immersion test

Sensitivity of 97% and specificity of 95%.

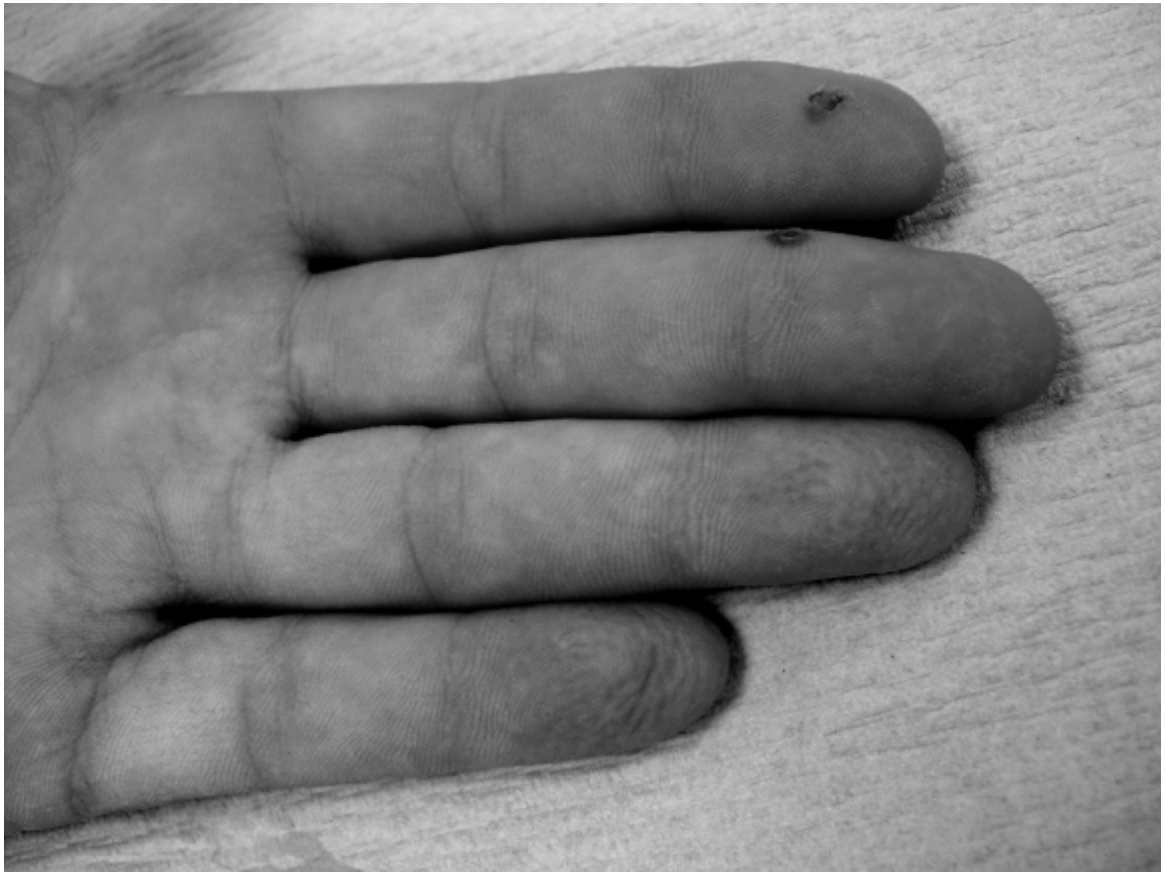

A Tindall et al. The skin wrinkle test: a simple nerve injury test for paediatric and uncooperative patients. Emerg Med J. 2006

?