Workshop swissmedikids
29.9.2016

Programm

- Allgemeines Kindertraumatologie 8:00 - 8:30h
- Obere Extremität 8:30 - 9:30h
  - Fragen/ eigene Fälle 20min
- Pause bis 10:00h
- Untere Extremität 10:00 - 11:00h
  - Fragen/ eigene Fälle 20min

- Besprechung Merkblätter/ Ablauf Konsile 11:30 - 12:00h

Was ist anders beim Kind?

Konservativ >> operativ

Diagnostik!

Schmerzen! ←→ Angst
Apophysen, Epiphysen, Ossifikationskerne
Röntgen der Gegenseite?! → obsolet
Indirekte Fx-Zeichen?
Rolle der Sonographie?

Wachstum!

Vor- und Nachteile!

Korrekturpotential!

abhängig von

1. **Lokalisation**
2. **Alter**
3. **Art der Fehlstellung**

Diagnostik

Fraktur oder Physe?

Mädchen, 11-jährig

Mädchen, 12-jährig

Ossifikationskerne

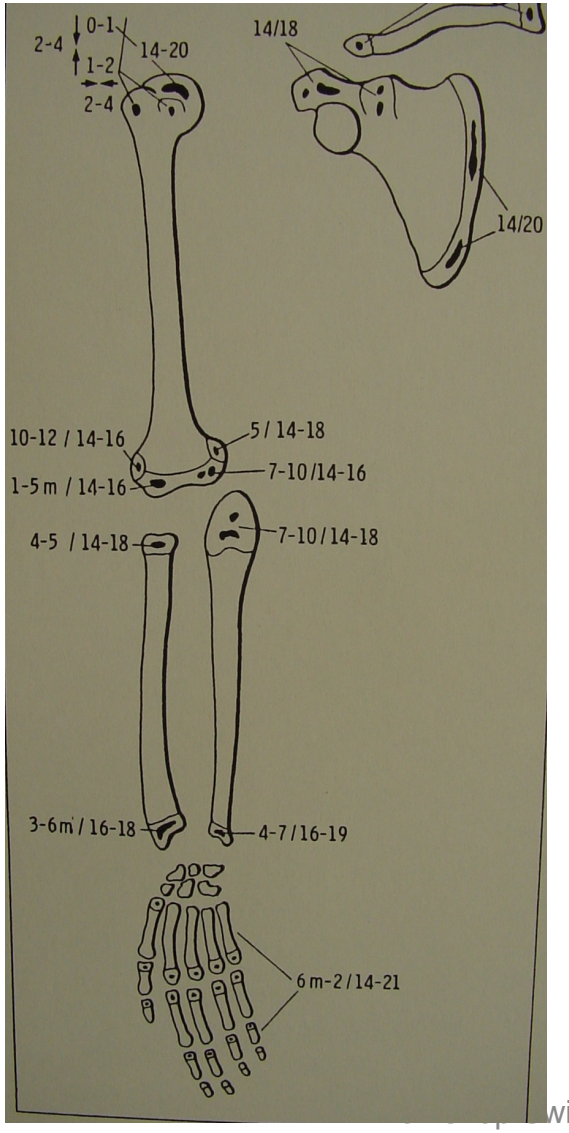

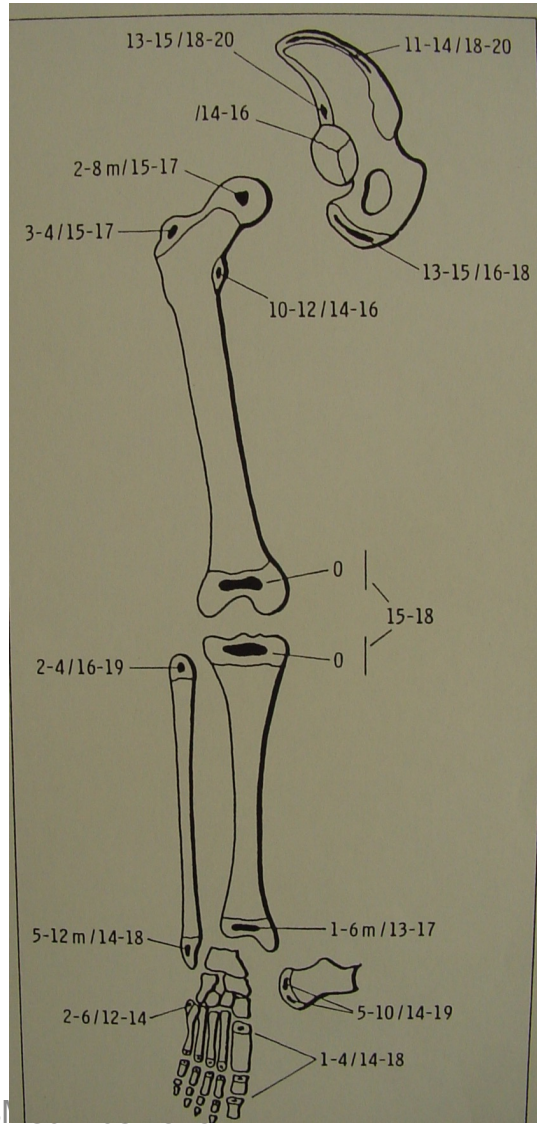

Ossifikationskerne?

9 Monate, Mädchen

6 Jahre, Junge

11 Jahre, Mädchen

Wachsendes Skelett

Vorteile

- **Korrekturpotential**
- **Wachstumsfugen als „Stossdämpfer“**

↕

Nachteile

- **Wachstumsstörung**
- **Temporäre Instabilität der Epiphysen- und Apophysenfugen vor Verschluss**

Wieviel Spontankorrektur kann ich erwarten?

Günstig:

- Nähe von (potenten!) Wachstumsfugen (**Metaphyse besser als Diaphyse**)
- **Je jünger der Patient**
- Frontalebene besser als Sagittalebene (**Fehlstellung in der Hauptbewegungsebene**)
- **Varus besser als Valgus**

Ungünstig:

- Rotationsfehler werden nur unzuverlässig korrigiert

Konservative Frakturversorgung

Stabile Fraktur:

(Gips-) Ruhigstellung für 4 Wochen

klinische Kontrolle

keine Röntgenkontrolle

Konservative Frakturversorgung

Instabile Fraktur:

Gipsruhigstellung für 4(- 6) Wochen

radiologische Stellungskontrolle nach 1 Woche

radiologische Konsolidationskontrolle nach 4 Wochen vor Freigabe

Konservative Frakturversorgung

Reponierte Fraktur:

Gipsruhigstellung für 4(- 6) Wochen

radiologische Stellungskontrolle nach 1 Woche

radiologische Konsolidationskontrolle nach 4 Wochen vor Freigabe

Operative Frakturversorgung

Prinzipiell:

- **Dislozierte Frakturen**

  altersentsprechende Toleranzgrenzen

- **Intraartikuläre Frakturen**

- **Verletzte Epiphysenfugen**

- **Offene Frakturen**

- **Rotationsfehlstellung**

Grundsätze der Immobilisation

Kinder grosszügig ruhigstellen

Die beiden der Fraktur benachbarten Gelenke ruhigstellen

Eine Ruhigstellung ist die wichtigste analgetische Massnahme (… und soll schon gar nicht Schmerzen verursachen)

Gipsmerkblatt

Wichtige Informationen im Umgang mit einem Gips

Das eingegipste Bein oder der eingegipste Arm müssen so oft wie möglich hochgelagert werden:
Das Bein zum Beispiel auf einem Stuhl mit Kissen unterlegt lagern, den Arm mit Kissen unterstützen, das Bettende hochstellen, den eingegipsten Arm zu Beginn in der Tragschlinge oder im Dreieckstuch tragen.

Schmerzen, Schwellung, Ameisenlaufen, Kältegefühl in den Fingern oder Zehen können Zeichen für einen zu engen Gips sein. Wenn starkes Hochlagern während 30 Minuten zu keiner Besserung führt, muss der Gips sofort durch einen Arzt kontrolliert werden (auch in der Nacht!).

Starke Schmerzen im Gips sind immer ernst zu nehmende Zeichen. Der Gips muss geöffnet oder durch eine Fachperson kontrolliert und wenn nötig neu gemacht werden.

Der weisse Gips ist erst nach 48 Stunden völlig trocken. Bitte während dieser Zeit den Gips auf keinen Fall belasten. Nur weite Kleidungsstücke anziehen (keine engen Hosen, keine Pullover mit engen Ärmeln).

Der Gips darf nicht nass werden! Der normale weisse Gips löst sich sonst auf. Bei allen Gipsen speichert die Polsterwatte die Feuchtigkeit; die Haut darunter wird aufgeweicht und kann sich entzünden!

Bitte nie mit Stricknadeln oder Aehnlichem unter dem Gips kratzen! Die Haut kann verletzt werden, und es können Infektionen entstehen.

Bei allfälligen Fragen / Unklarheiten wenden Sie sich bitte an uns (071 / 243 71 11).

Knochenaufbau

- Epiphyse
- Metaphyse

- Diaphyse

- Metaphyse
- Epiphyse

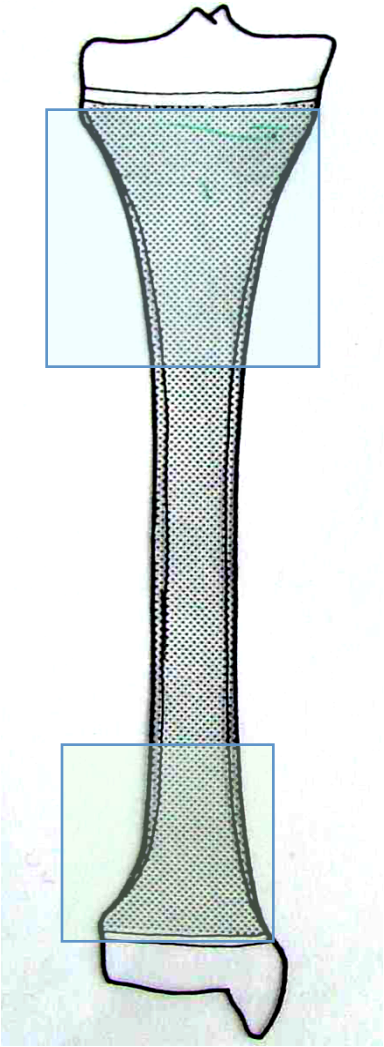

Epiphyse

- Zone des Wachstums
- Blutversorgung (perichondral, epiphysär, metaphysär)
- keine fugenüberschreitende Gefässe

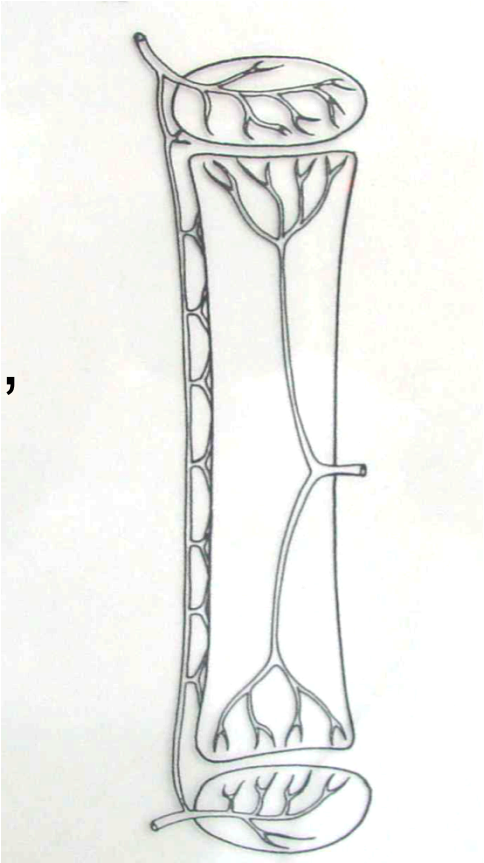

Epiphyse

Radiusköpfchen

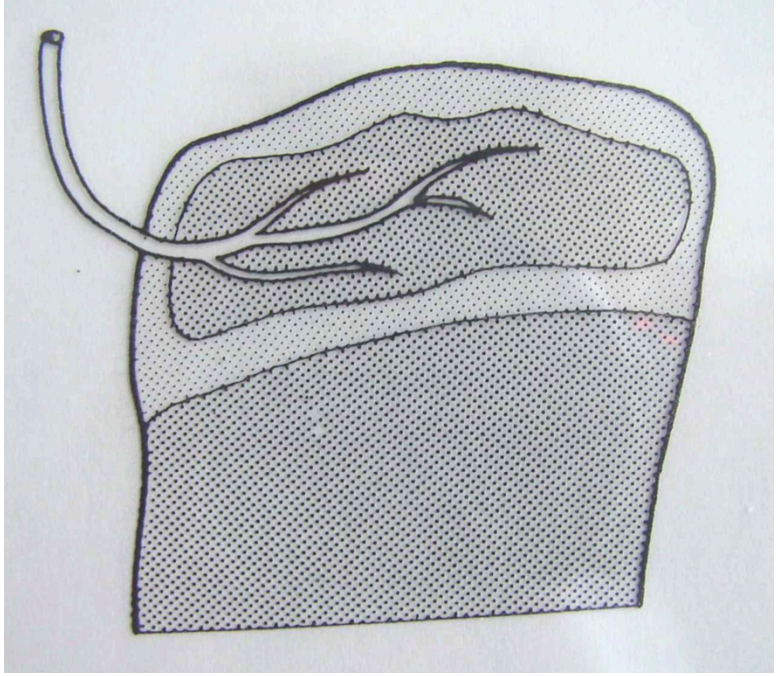

Femurkopf

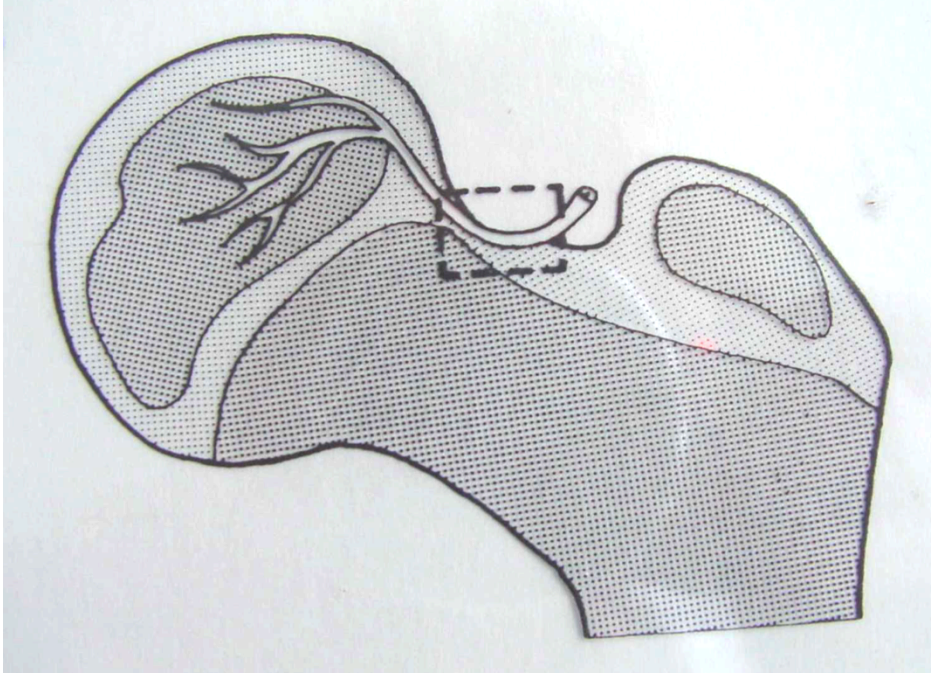

Frakturtypen

Metaphysäre Fraktur

Diaphysäre Fraktur

Gelenksfraktur

Metaphysäre Fraktur

Wulstfraktur

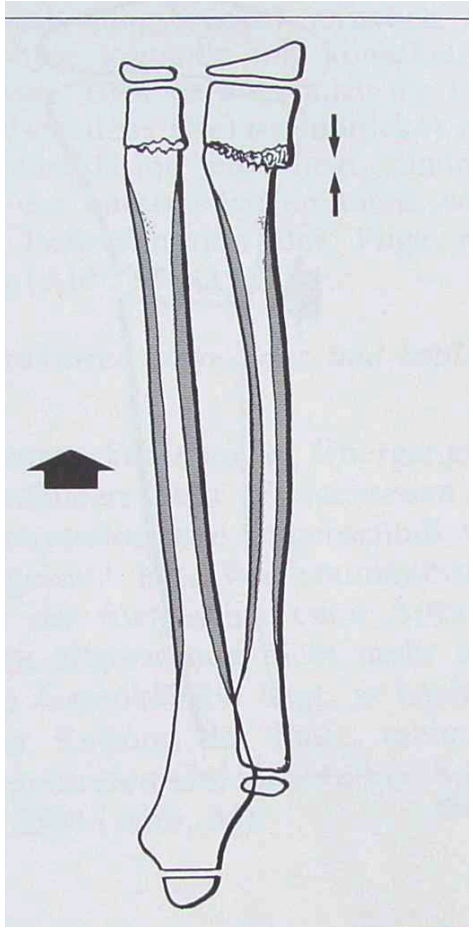

Suprakondyläre Humerusfraktur

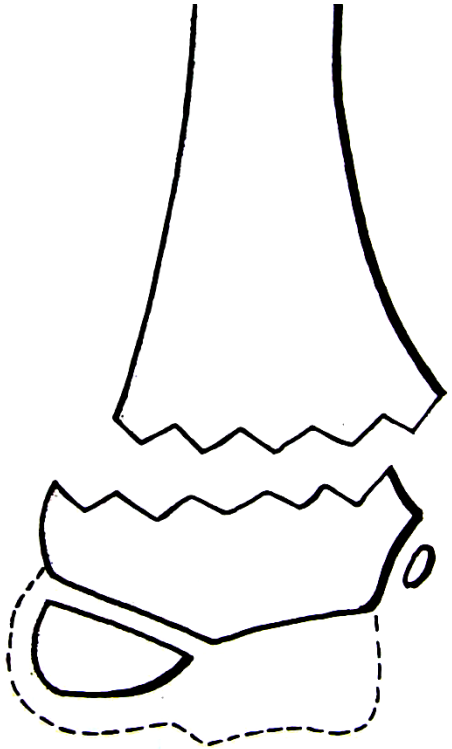

Diaphysäre Fraktur

- stabil oder instabil
- Verkürzung
- Distanz zur Fuge
- Achsenfehlstellung
- Vorsicht bei Grünholzfraktur

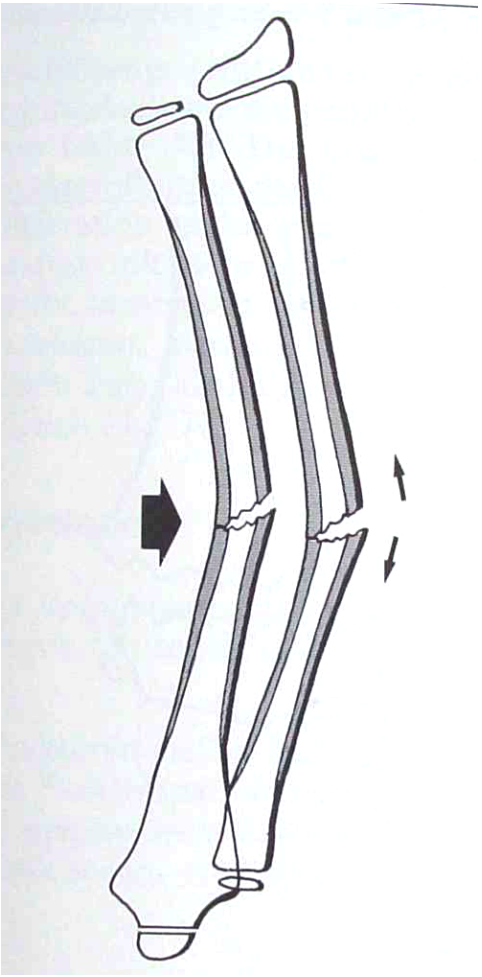

Grünholzfraktur

- Biegungsmechanismus
- Elastizität der Corticalis
- konkave Corticalis intakt
- ungleiche Kallusbildung
  fehlende Überbrückung
  auf der Konvexseite
- Pseudoarthrose
- Gefahr der Refraktur

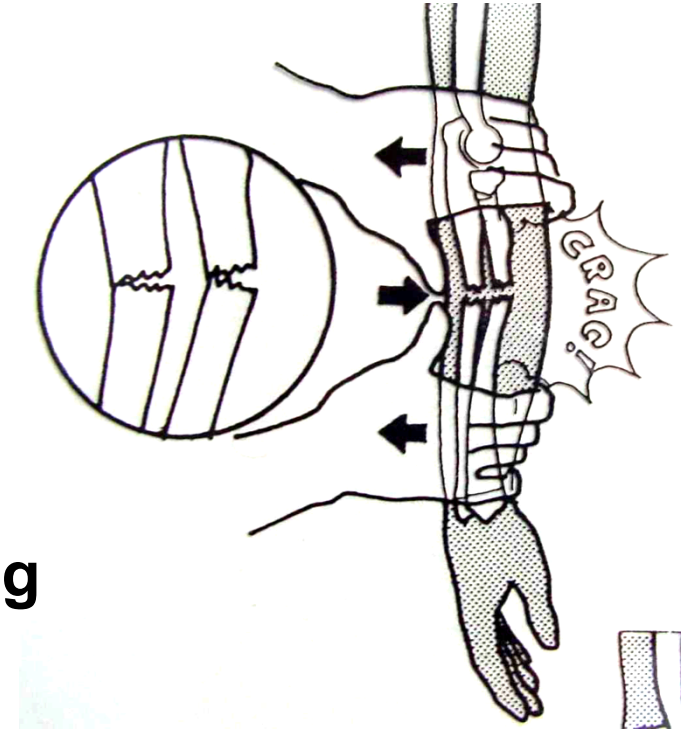

Einteilung der Frakturen

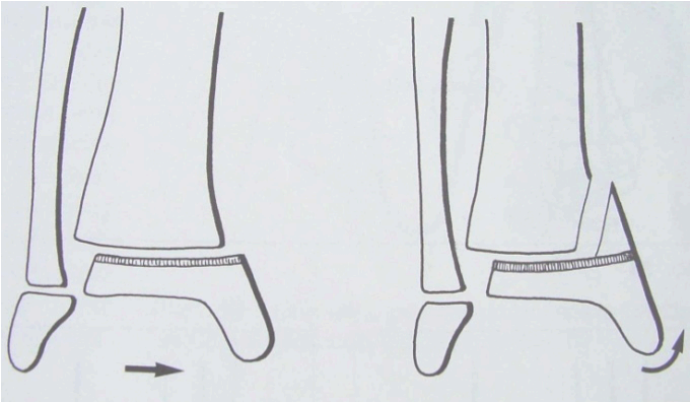

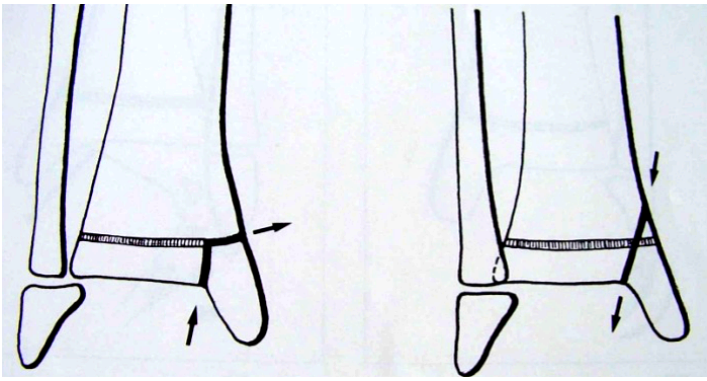

Salter-Einteilung:

I Epiphysiolyse

II + metaphysäres Fragment

III + epiphysäres Fragment

IV metapysäre und epiphysäre Fraktur

Gelenksfrakturen

Übergangsfrakturen:

- **twoplane**
- **triplane**

Rekonstruktion der Gelenksfläche angezeigt

Kaum Wachstumsstörung zu erwarten



Häufigkeit

15% Claviculafrakturen
2% subkapitale Humerusfrakturen
0.5% Oberarmschaftfrakturen
10% supra- und condyläre Humerusfrakturen
6% Vorderarmschaftfrakturen
20% distale Vorderarmfrakturen
1% Femurschaftfraktur
3% Tibiaschaftfrakturen
7% distale Tibiafrakturen